


31^ο Έτος

Ημέρες Παθολογίας 2023

"Διλήμματα στην Κλινική Παθολογία"

Ξενοδοχείο
Crowne Plaza
Αθήνα



30 Μαρτίου έως
01 Απριλίου
2023

Μιμητές κνίδωσης - αγγειοιδήματος

Ζανδέ Μαρία

Αλλεργιολόγος

Επικουρική ιατρός- Επιμελήτρια Β΄
Τμήμα Αλλεργιολογίας και Κλινικής
Ανοσολογίας Παιδων και Ενηλίκων
ΓΝΝΘΑ «Η Σωτηρία», Αθήνα

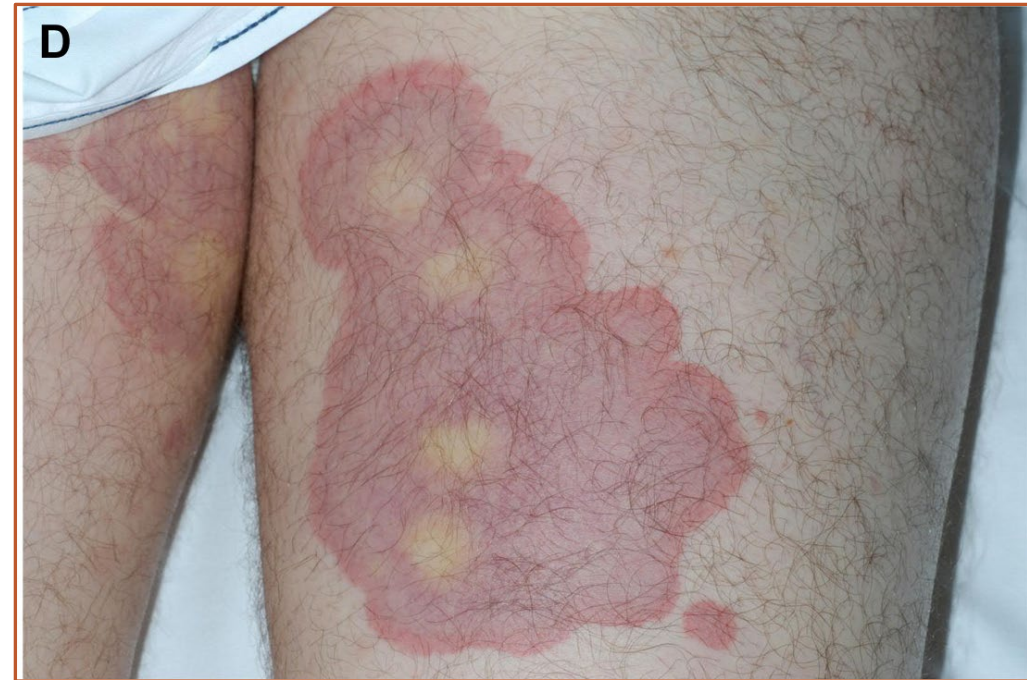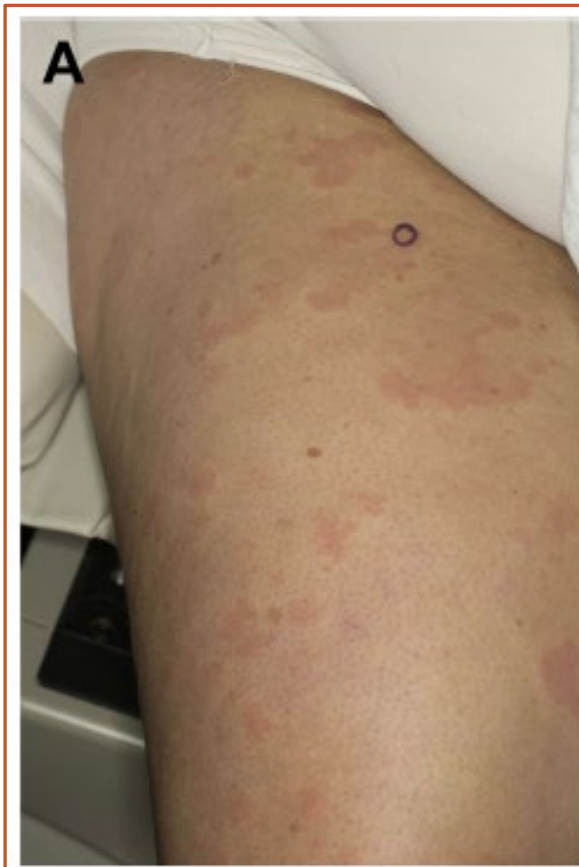Σύγκρουση Συμφερόντων

- Δεν έχω καμία σύγκρουση συμφερόντων για τη συγκεκριμένη ομιλία

ΜΙΜΗΤΕΣ ΚΝΙΔΩΣΗΣ

Κνιδωτική αγγειίτιδα

- Κνιδωτικές πλάκες διάρκειας μεγαλύτερης των 24 ωρών
- Κνησμός συνοδός με **καύσος** και **άλγος**
- Σημεία **αγγειίτιδας** (πορφυρικές πλάκες ή ψηλαφητή πορφύρα)
- Αγγειοοίδημα (51%)
- **Συστηματικά συμπτώματα:** αρθραλγίες (50%)



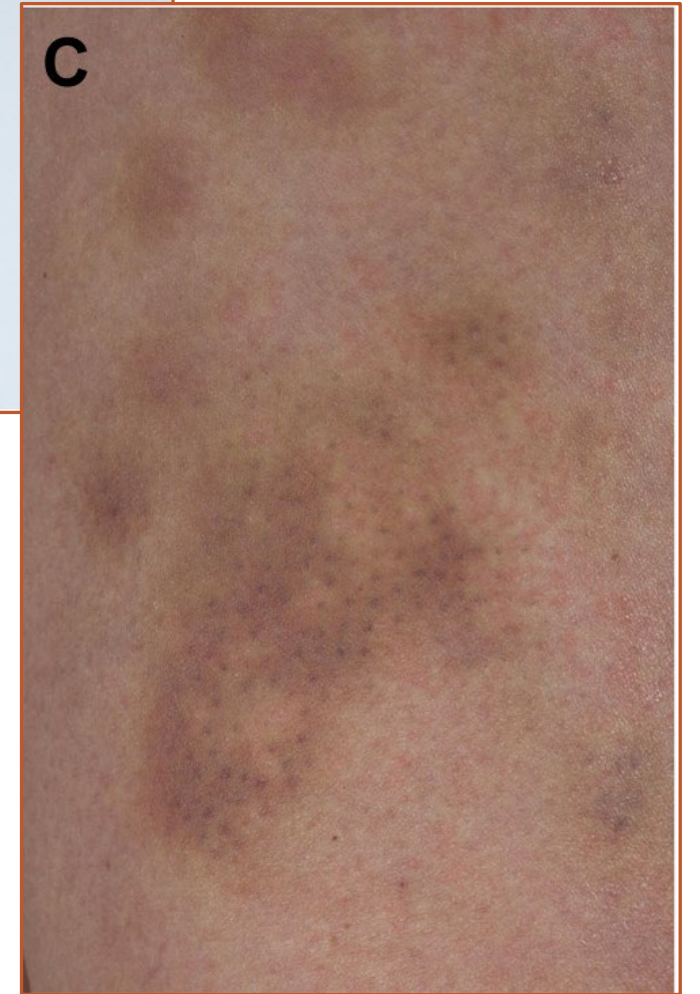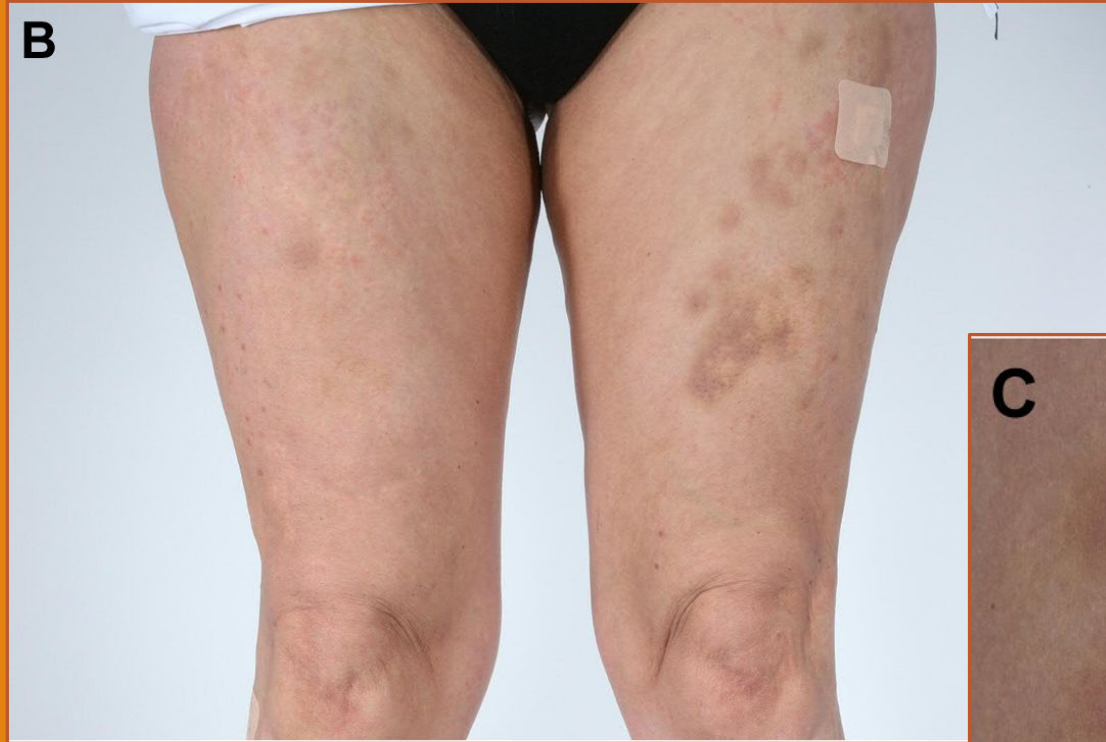Κνιδωτική αγγειίτιδα

- **Εργαστηριακά ευρήματα:**

- Αυξημένη ΤΚΕ
- Θετικά ANA
- Χαμηλό συμπλήρωμα (c3,c4,c1q)

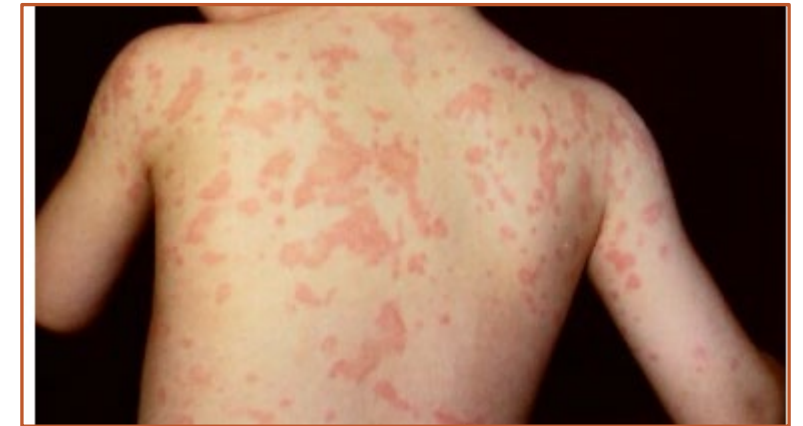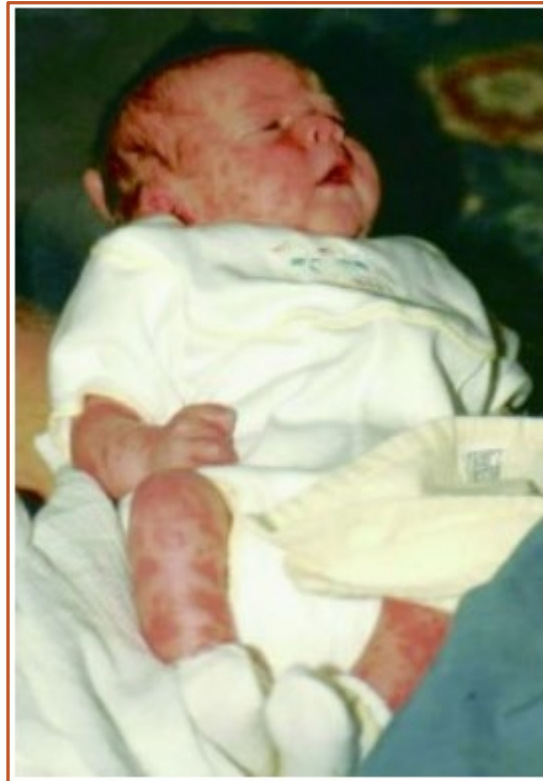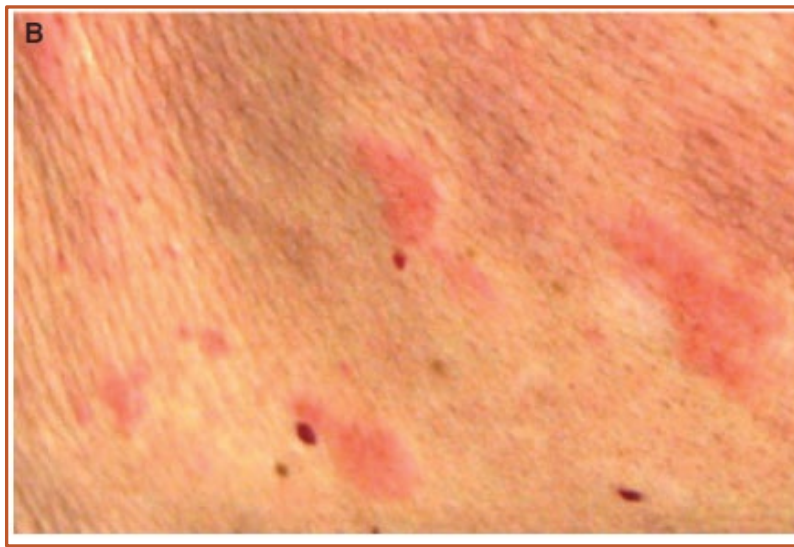- **Βιοψία:**

- ιστοπαθολογικά ευρήματα λευκοκυτταροκλαστικής αγγειίτιδας



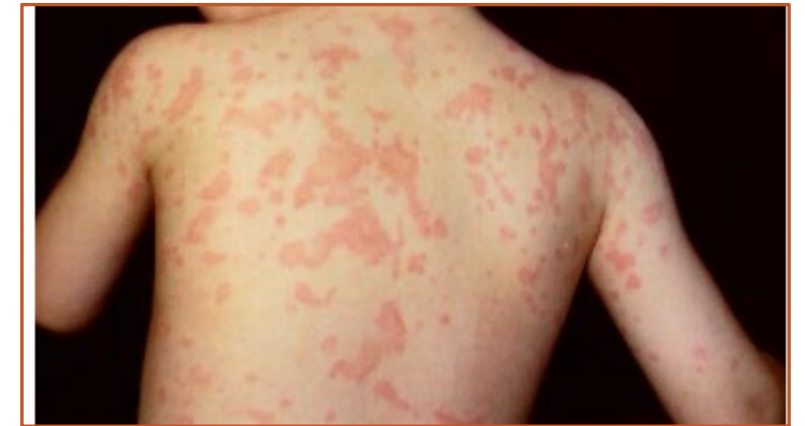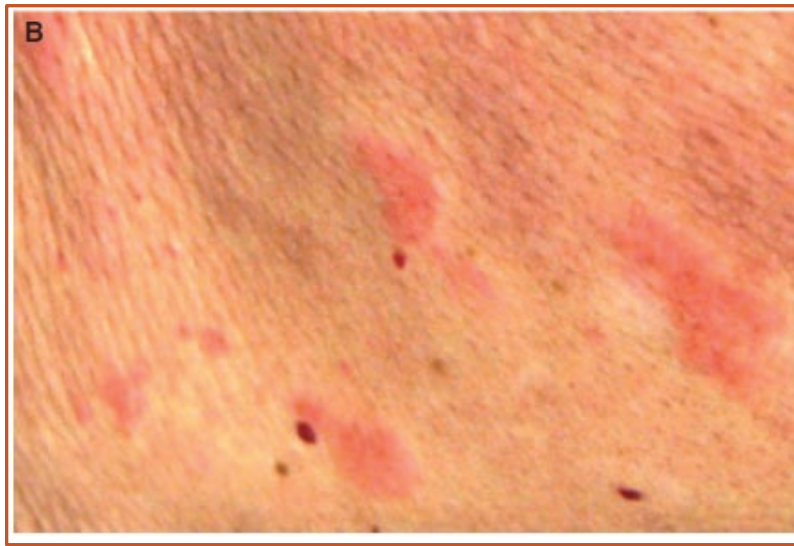Περιοδικά Σύνδρομα σχετιζόμενα με την κρυοπυρίνη (Cryopyrin- associated periodic syndrome-CAPS)

- Σχεδόν επίπεδες βλάβες
- Συμμετρικά κατανεμημένες στον κορμό ή τα άκρα
- Μεγαλύτερης διάρκειας σε σχέση με την κνίδωση
- Απουσία κνησμού
- Καύσος ή άλγος
- Πολύ σπάνια εμφάνιση αγγειοοιδήματος



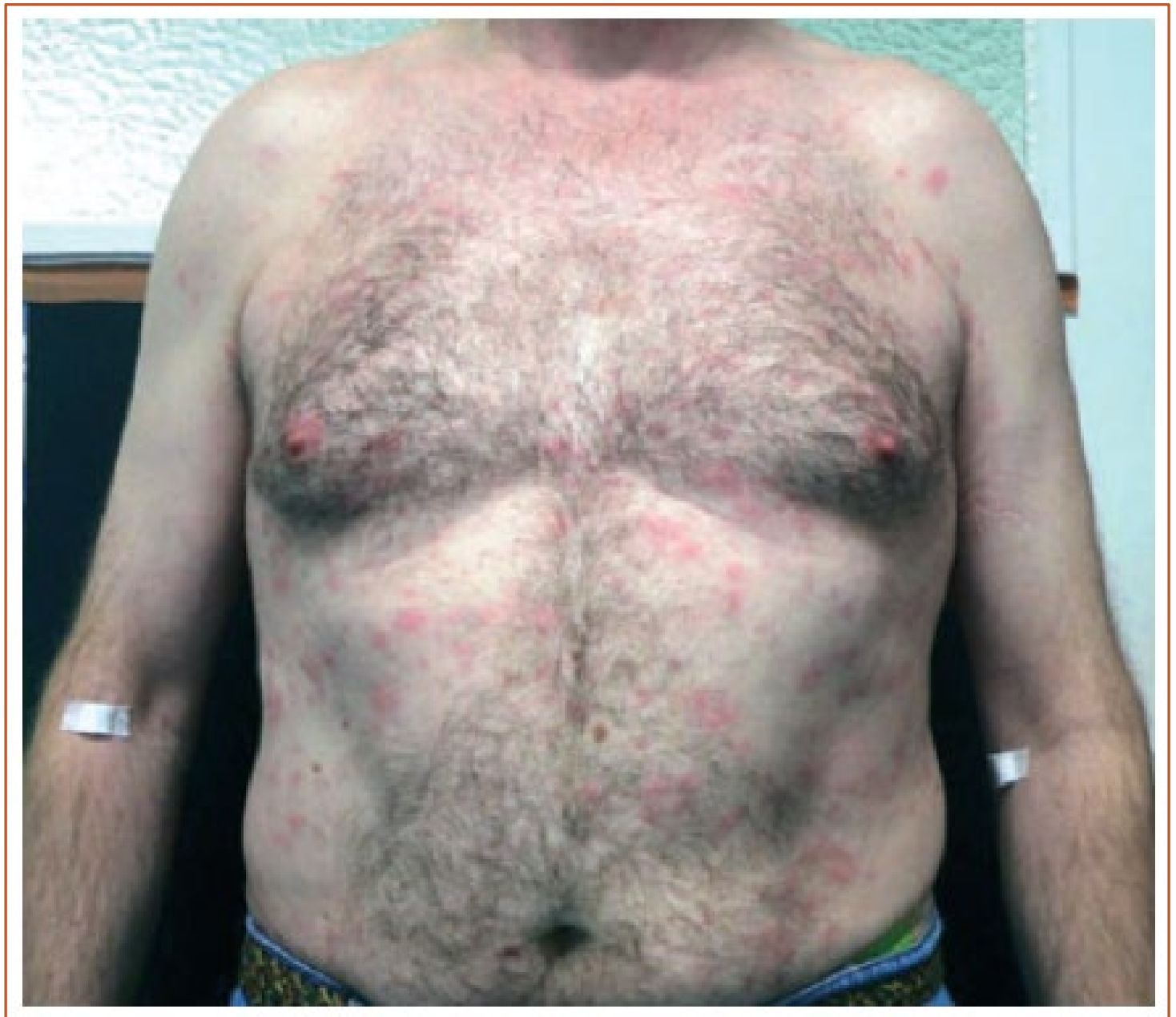Περιοδικά Σύνδρομα σχετιζόμενα με την κρυοπυρίνη (Cryopyrin- associated periodic syndrome-CAPS)

- **Συνοδά συμπτώματα**
(υποτροπιάζον πυρετός,
αρθραλγία, κόπωση)
- **Συνεχώς αυξημένοι δείκτες**
φλεγμονής
- Έναρξη συμπτωμάτων στην
παιδική ηλικία
- **Θετικό οικογενειακό ιστορικό**



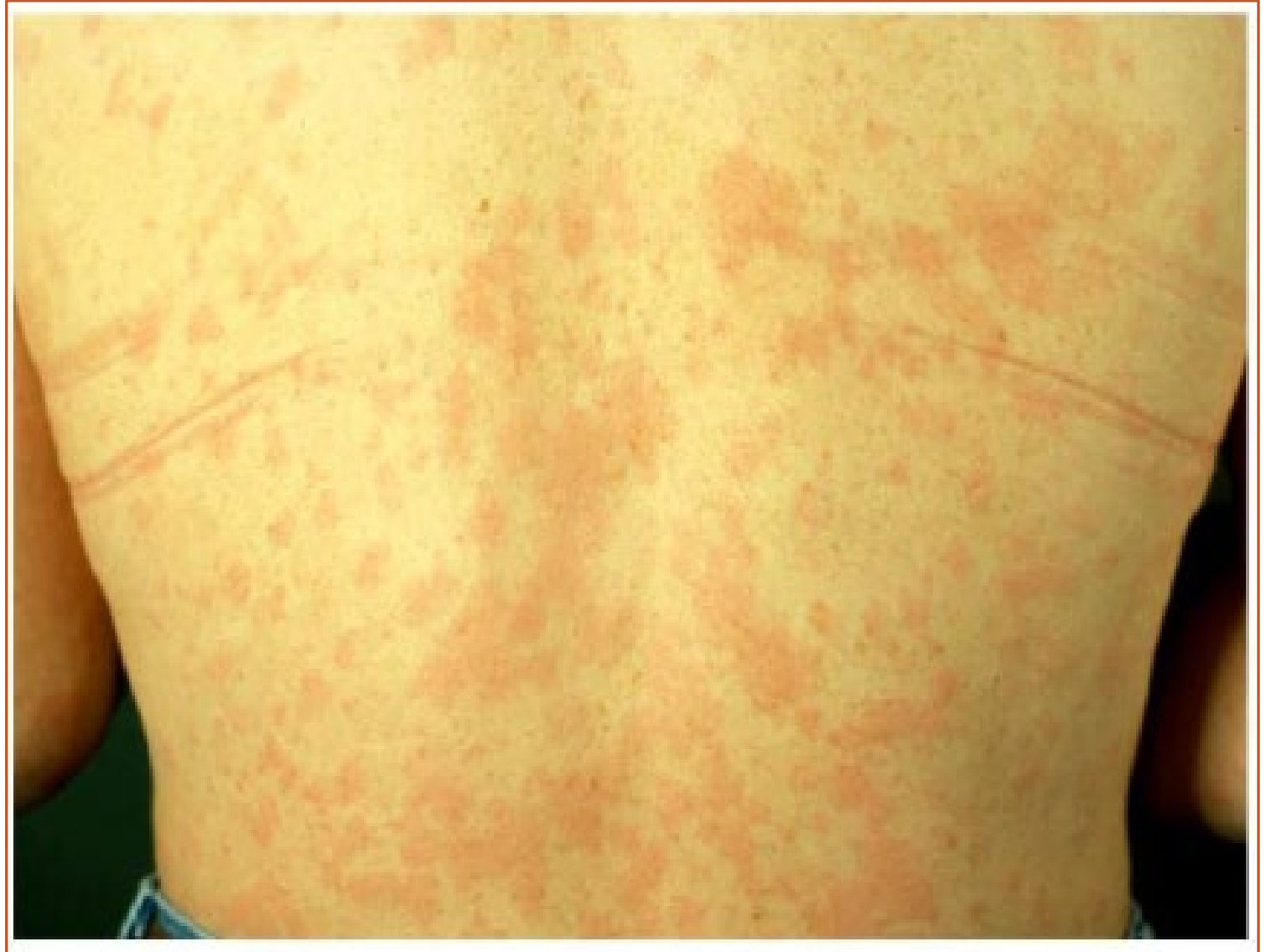Σύνδρομο Schnitzler

- Χρόνιες υποτροπιάζουσες
- Ελάχιστα έως καθόλου κνησμώδεις κνιδωτικές βλάβες
- Διάρκεια < 24 ώρες
- Υποχωρούν χωρίς υπολειμματική υπερμελάγχρωση



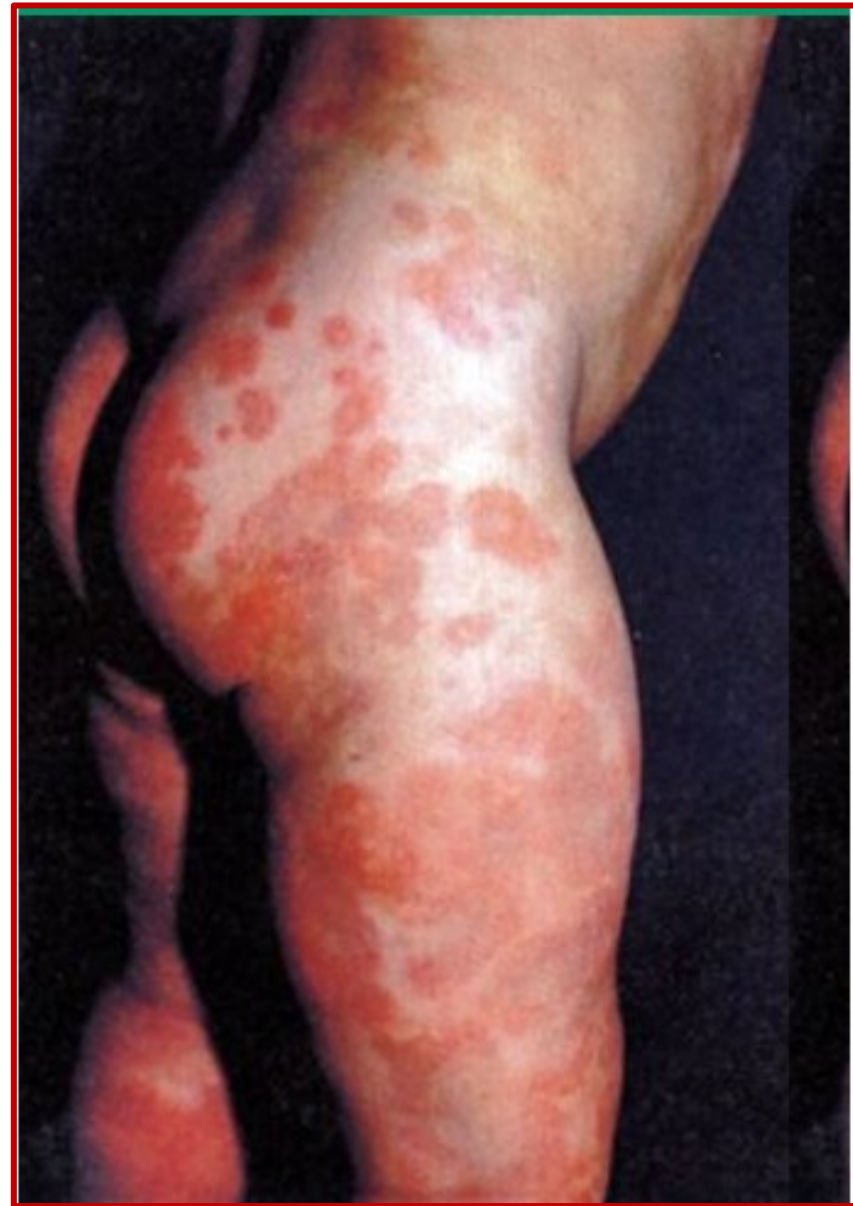Σύνδρομο Schnitzler

- Εμπύρετο, αρθραλγία, λεμφαδενοπάθεια, οστικά άλγη
- **IgM** Μονοκλωνική παραπρωτεϊναιμία
- Χωρίς ανταπόκριση στα αντιισταμινικά
- **Μέτρια** ανταπόκριση στα κορτικοστεροειδή



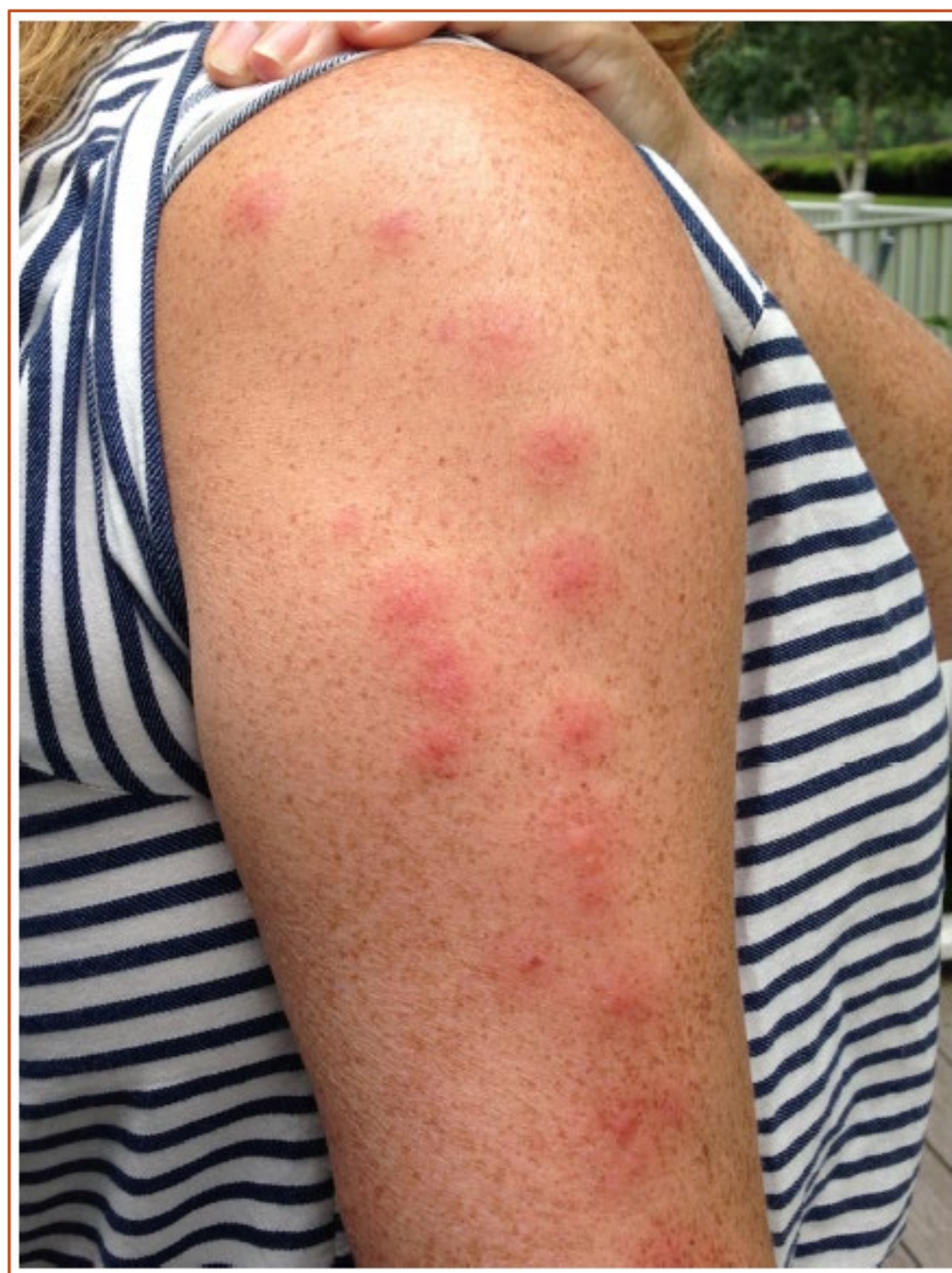Αντίδραση ορονοσίας

- Εμφάνιση κνησμώδους εξανθήματος
- Εμπύρετο ($>38,5^{\circ}\text{C}$) - κακουχία
- Πολυαρθραλγία ή πολυαρθρίτιδα
- Οι βλεννογόνοι δεν προσβάλλονται



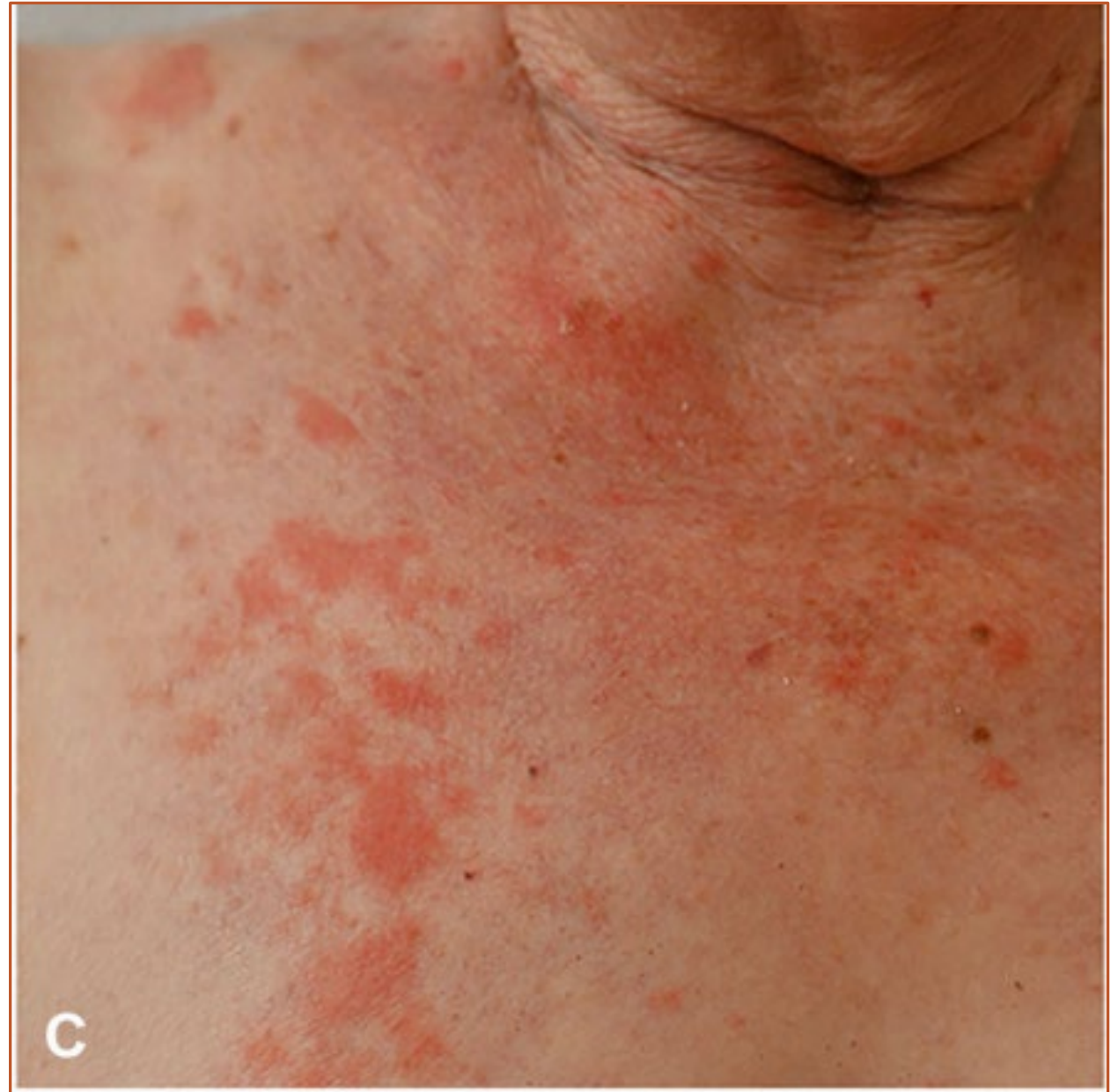Παρασιτική κνήφη

- Επίμονες (>48 ώρες) κνιδωτικές βλατίδες (Βλατιδώδης κνίδωση)
- Μικρή **φουσαλίδα** στην κορυφή
- Διάμετρος < 1 cm
- Εμφανίζονται **ώρες ή ημέρες** μετά τα δήγματα



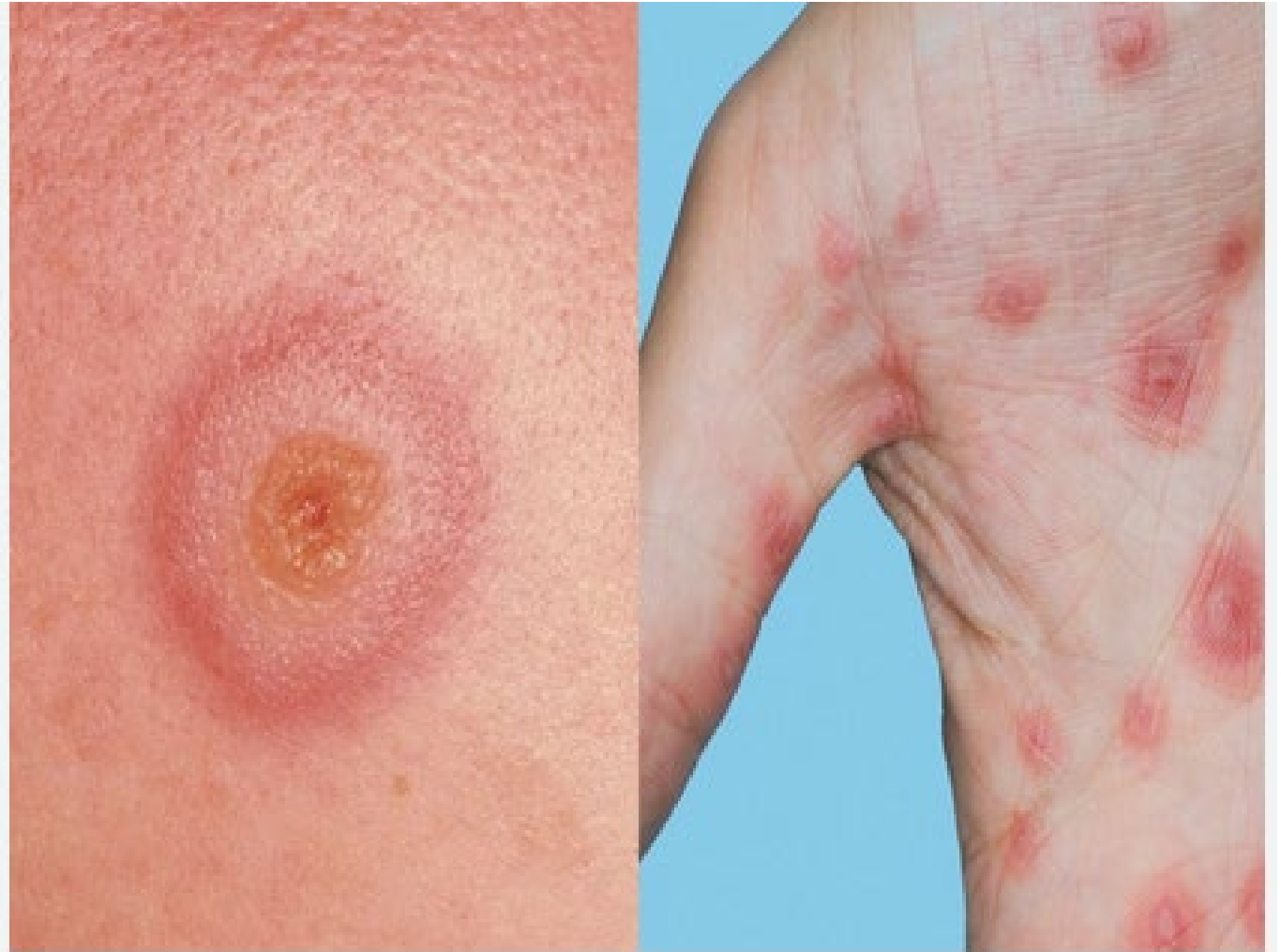Πομφολυγώδες πεμφιγοειδές

- **Αυτοάνοση** πάθηση του δέρματος
- **Ηλικιωμένοι** ασθενείς
- **20%** των ασθενών **δεν** παρουσιάζουν **πομφόλυγες** τη στιγμή της διάγνωσης
- **Κνιδωτικές** πλάκες
- Έντονος **κνησμός**
- **29 μήνες** διάρκεια νόσου μέχρι τη διάγνωση



Πολύμορφο ερύθημα

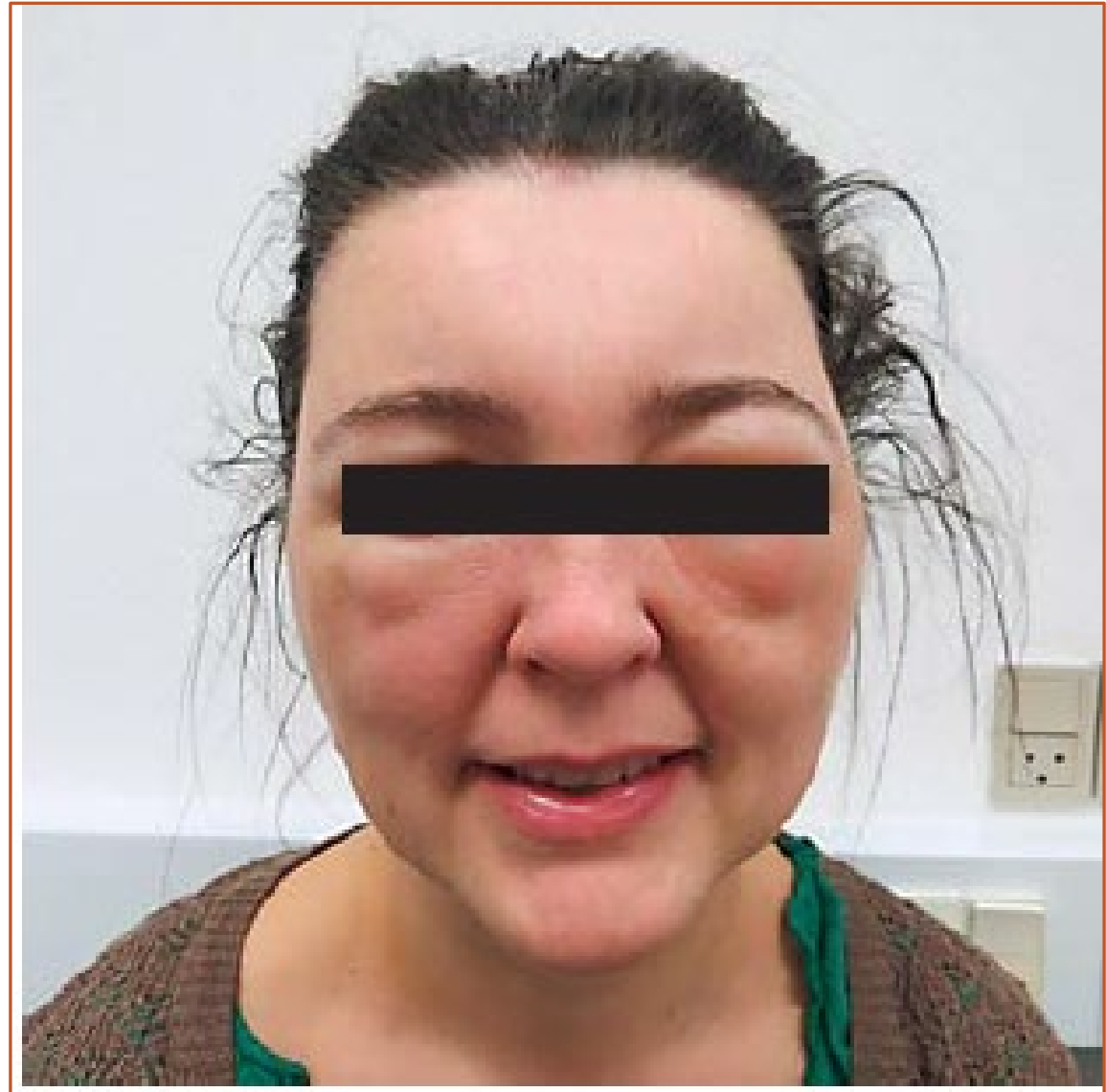- Ερυθματώδεις βλατίδες στα αρχικά στάδια
- Πρόδρομα συμπτώματα
- Επέκταση στις επόμενες 24-48 ώρες
- Τυπικοί στόχοι



**ΜΙΜΗΤΕΣ
ΑΓΓΕΙΟΟΙΔΗΜΑΤΟΣ**

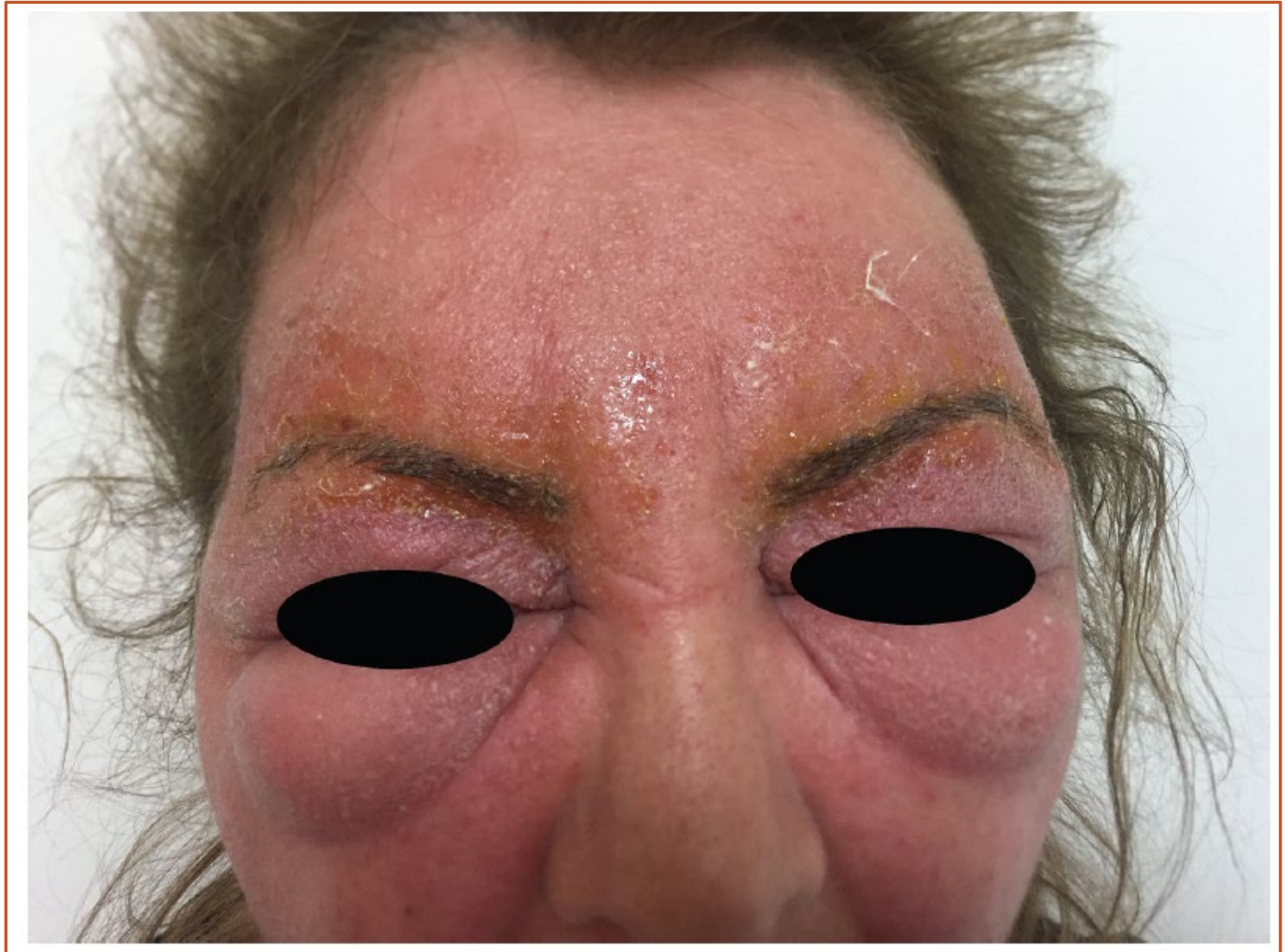Οξεία δερματίτιδα εξ επαφής

- Ερεθιστική ή αλλεργική
- Εντόπιση στο πρόσωπο
- **Οίδημα προσώπου και
περιοφθαλμικά** ύστερα από
επαφή με βαφή μαλλιών
- Ερύθημα, δερματίτιδα,
έντονο άλγος ή κνησμός



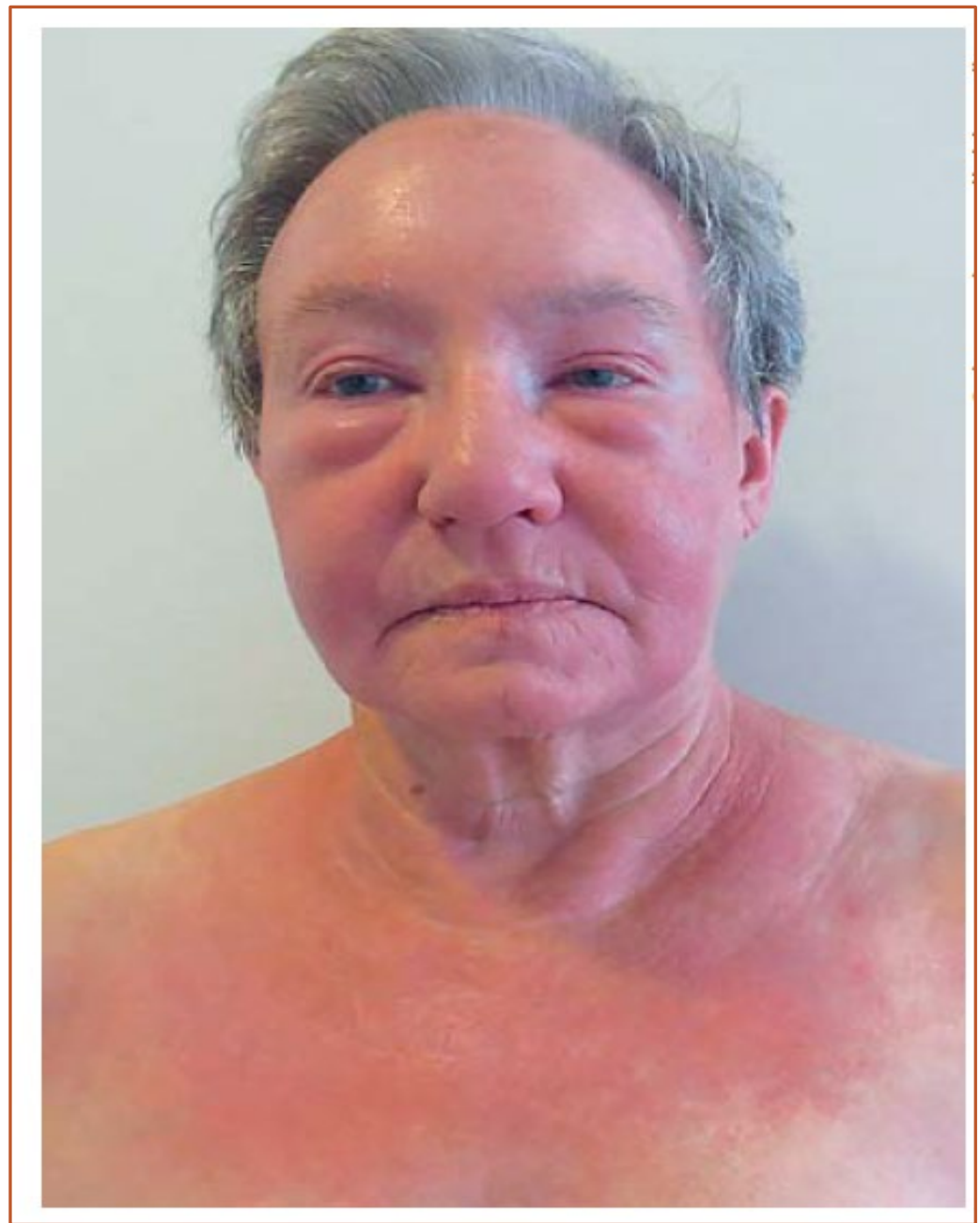
Οξεία δερματίτιδα εξ επαφής

- Ιστορικό επαφής με ξένη ουσία
- **Απολέπιση** καθώς το οίδημα υποχωρεί
- Απάντηση σε κορτικοστεροειδή (τοπικά ή συστηματικά)
- Patch test



Δερματομυοσίτιδα

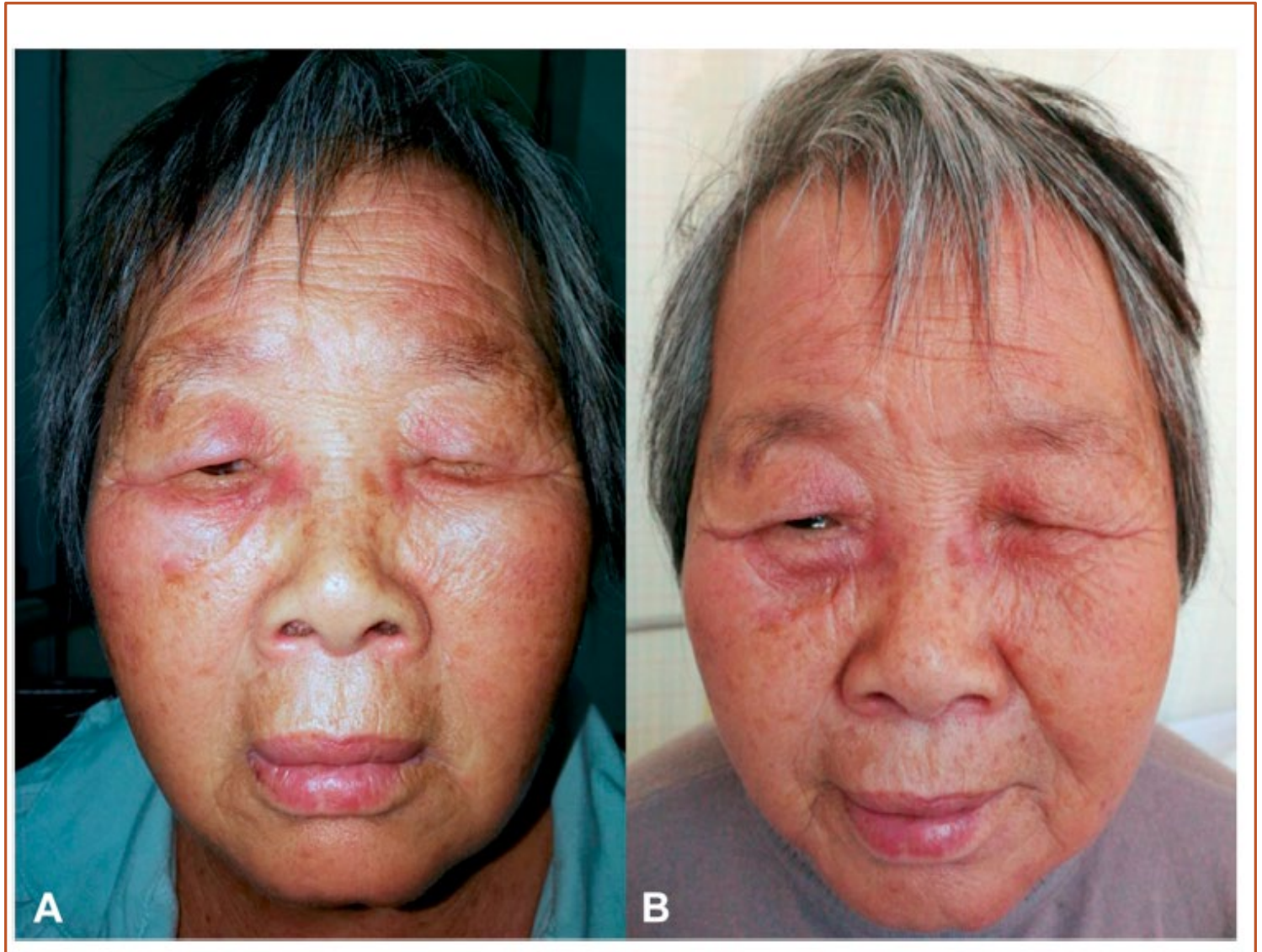- Ιδιοπαθής φλεγμονώδης μυοπάθεια
- Προσβάλλει σκελετικούς μύες και δέρμα
- Εξάνθημα δίκην ηλιοτροπίου
- Περιοφθαλμικό οίδημα
- Συμμετρική μυοπάθεια εγγύς μυών
- Άλλες χαρακτηριστικές δερματικές βλάβες (Βλατίδες του **Gotttron**, σημείο της «εσάρπας»)



Andersen et al. Int Arch Allergy Immunol 2016;169:163–170
Mainetti C. et al. Clinic Rev Allerg Immunol 2017;53:3337-356

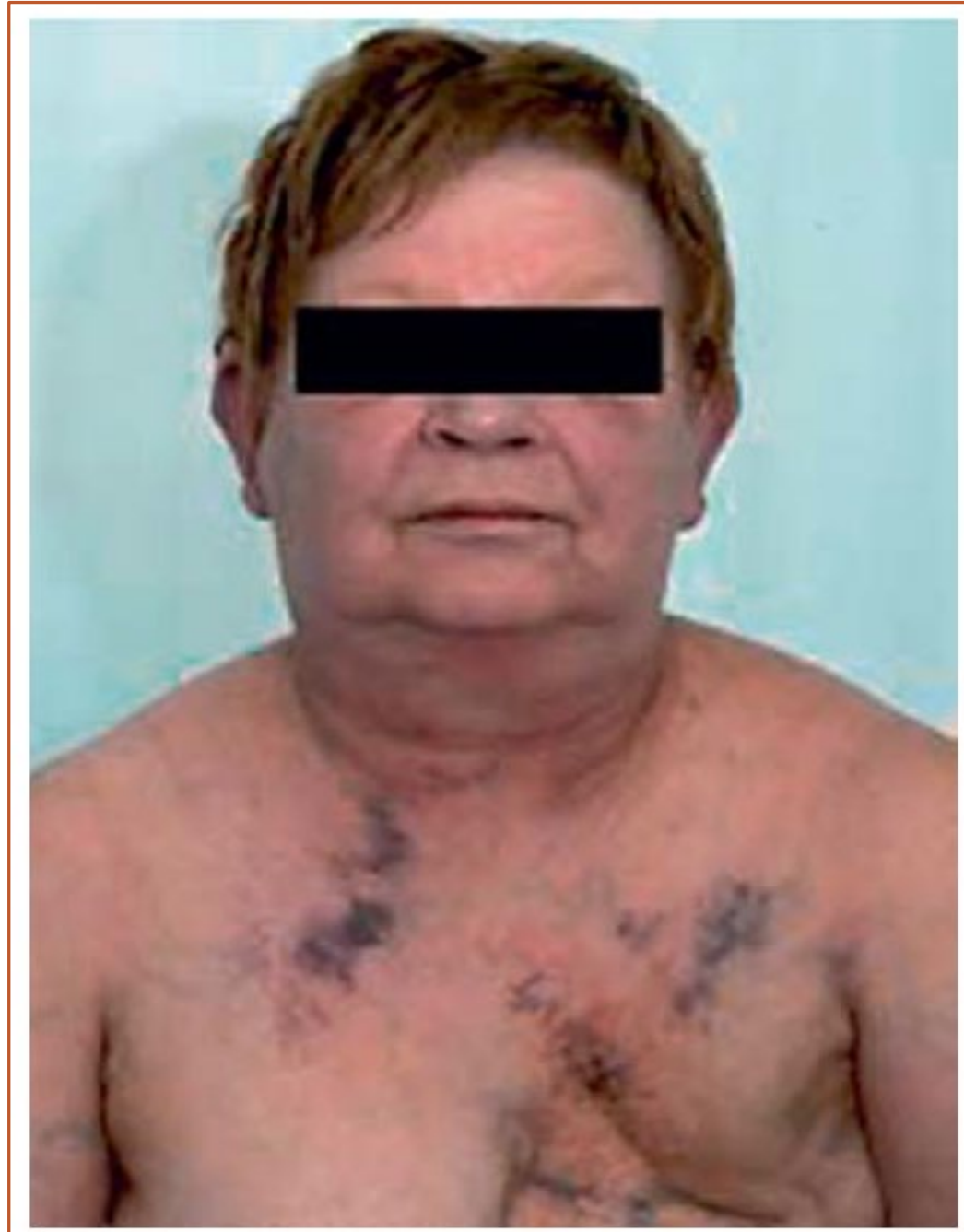Δερματομυοσίτιδα

- Κόπωση, εμπύρετο, απώλεια βάρους
- Κλινική υποψία
- Εργαστηριακός έλεγχος (Αύξηση μυικών ενζύμων)
- Στοιχεία μυοπάθειας στο ηλεκτρομυογράφημα και στην MRI
- Βιοψία



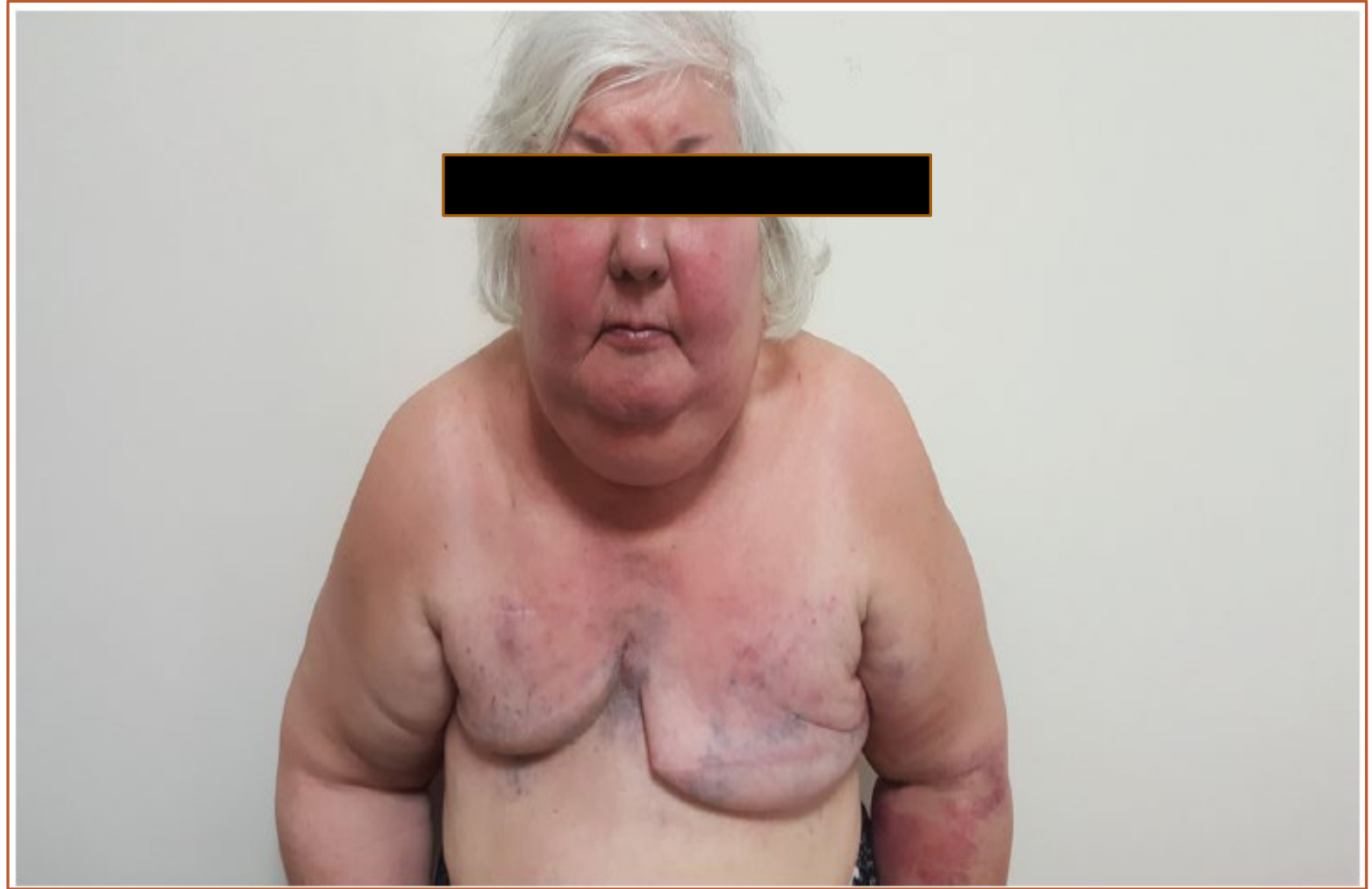Σύνδρομο άνω κοίλης φλέβας

- Απόφραξη ή σημαντική μείωση της ροής του αίματος διαμέσου της **άνω κοίλης φλέβας**
- **Συχνότερη αιτία:** κακοήθεις όγκοι της περιοχής του θώρακα
- **80% των περιπτώσεων:** οίδημα προσώπου και αυχένα



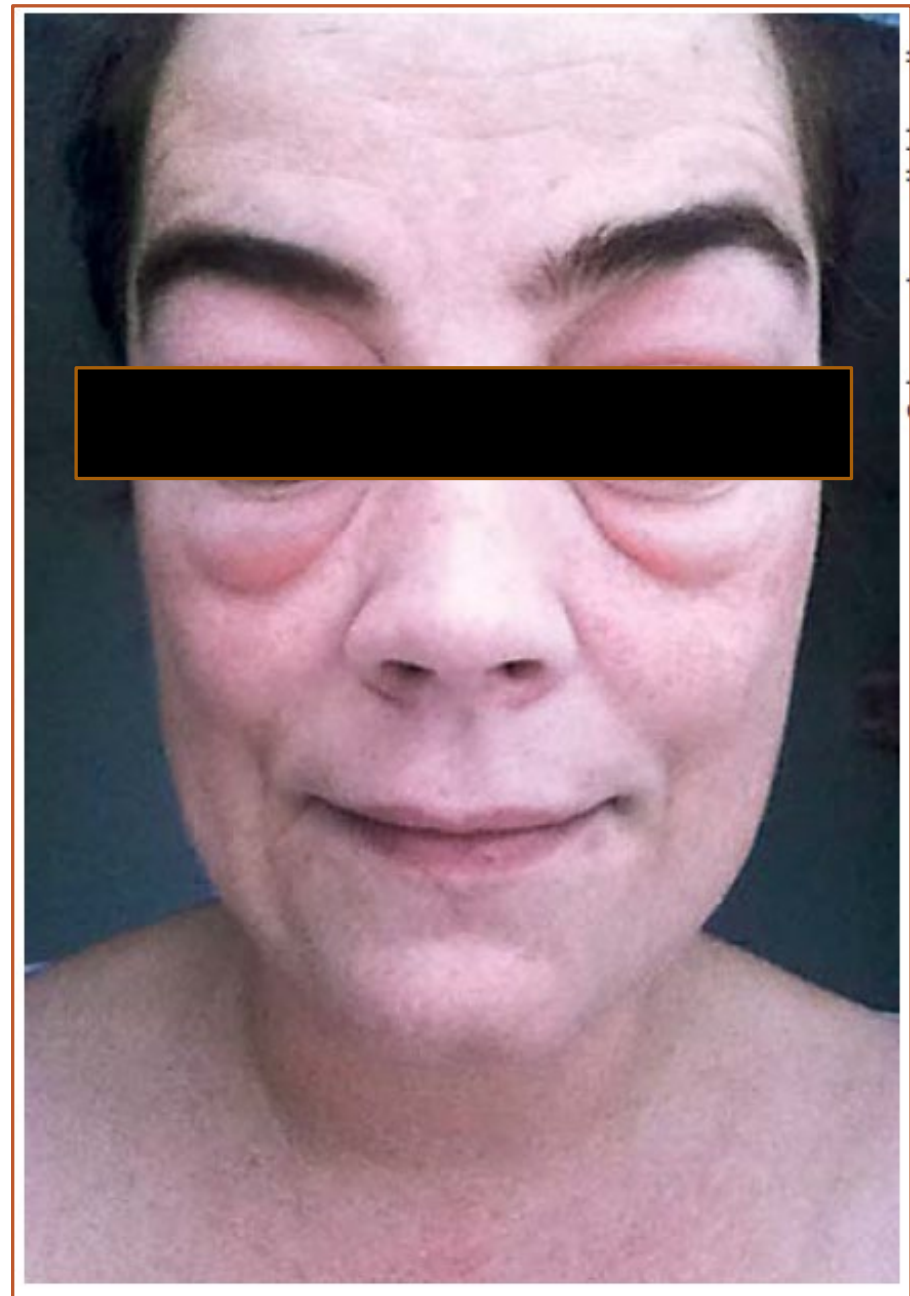Σύνδρομο άνω κοίλης φλέβας

- Οίδημα επίμονο και επιδεινούμενο
- Διάταση των φλεβών
- Επίταση του οιδήματος στην ύπτια θέση
- Αξονική τομογραφία θώρακα



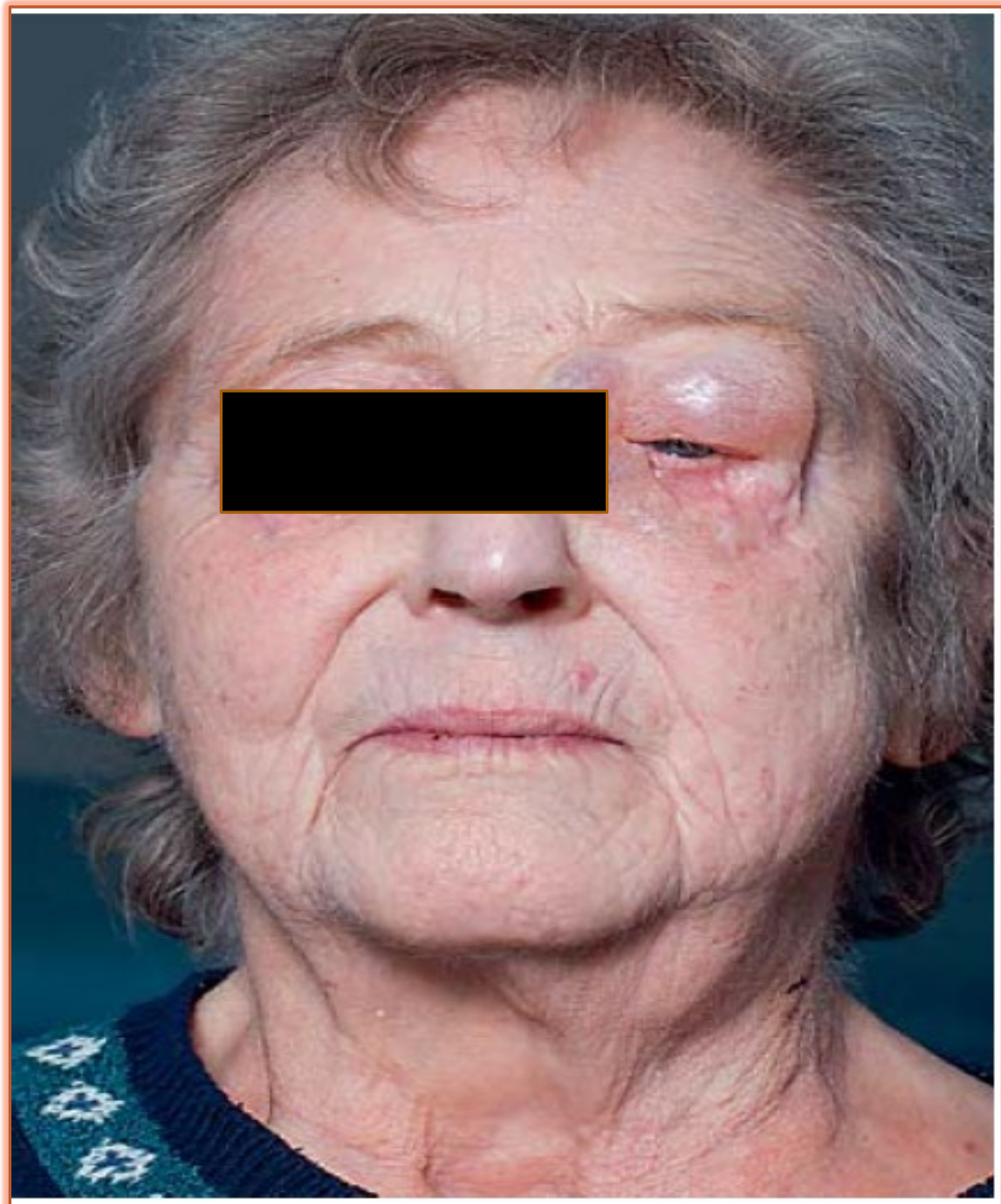Υποθυρεοειδισμός

- **Οίδημα βλεφάρων:** σημείο σοβαρού υποθυρεοειδισμού
- **Επίμονο οίδημα**
- Ξηρό δέρμα, λέπτυνση των τριχών, δυσκοιλιότητα, αύξηση βάρους, τραχύτητα φωνής
- **Χαμηλά επίπεδα** θυρεοειδικών ορμονών
- **Υποκατάσταση** θυροξίνης



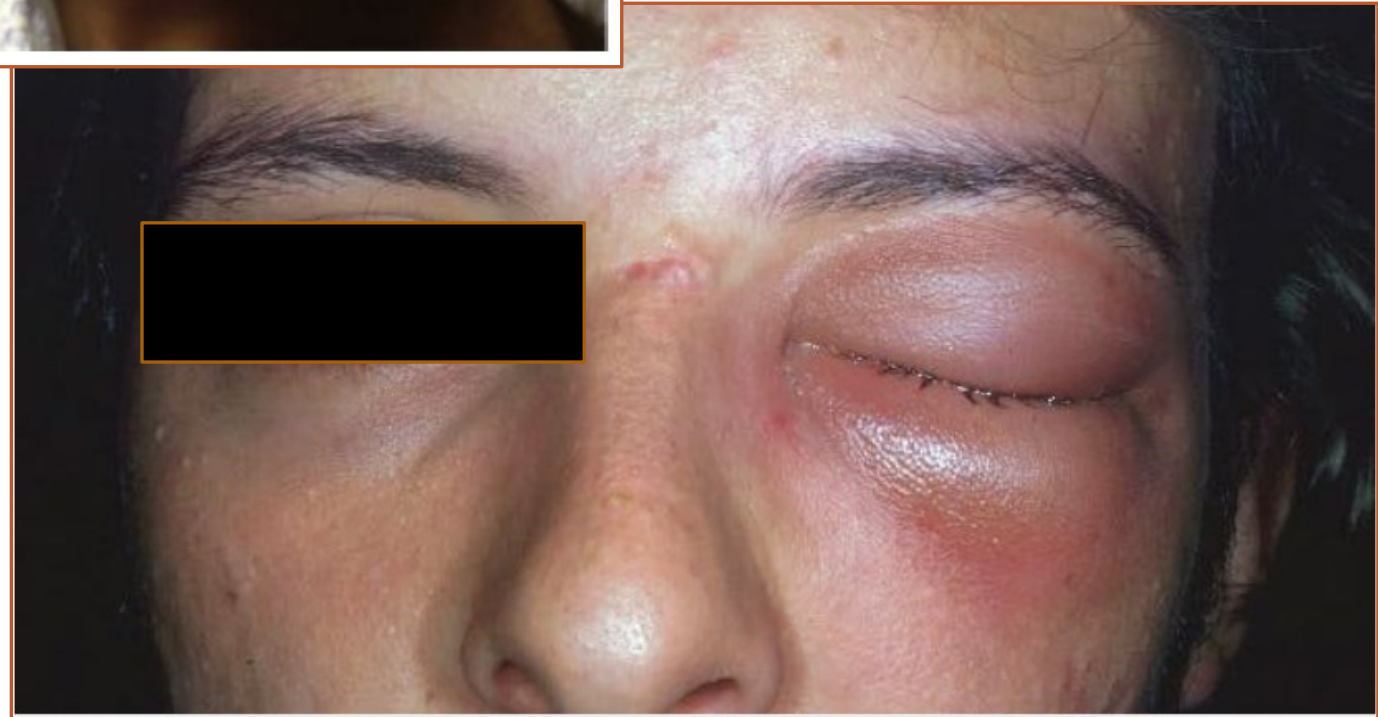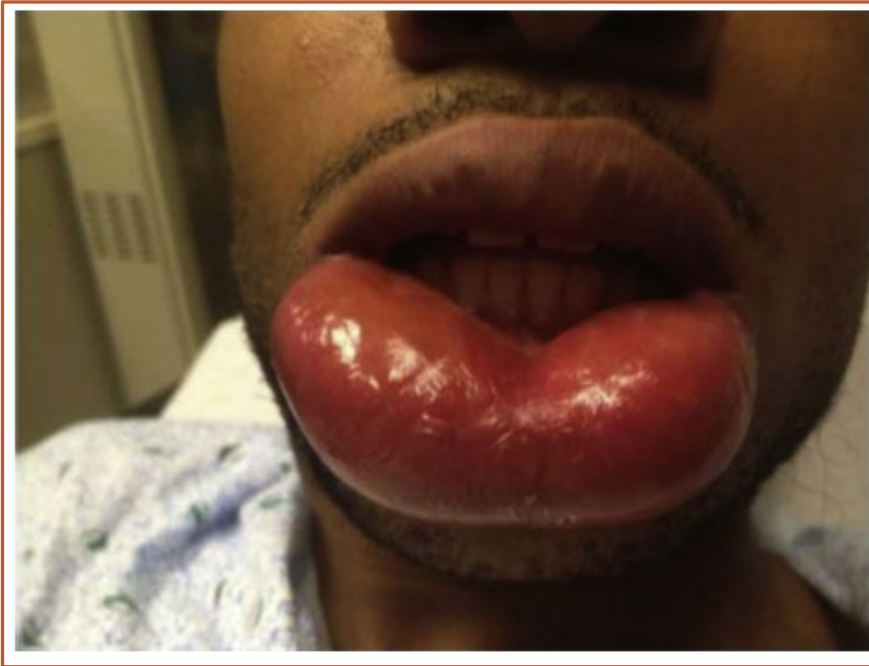Υποδόριο εμφύσημα

- Παγίδευση αέρα στον υποδόριο ιστό
- Τραύμα ή χειρουργείο
- Οδοντιατρικές εργασίες
- Κριγμός
- Απλή ακτινογραφία ή αξονική τομογραφία επί αμφιβολίας



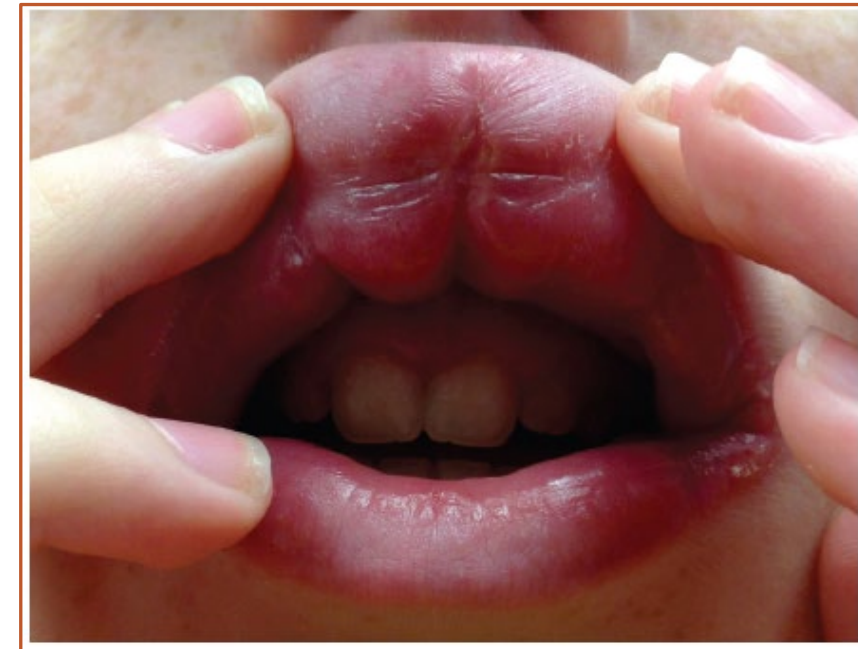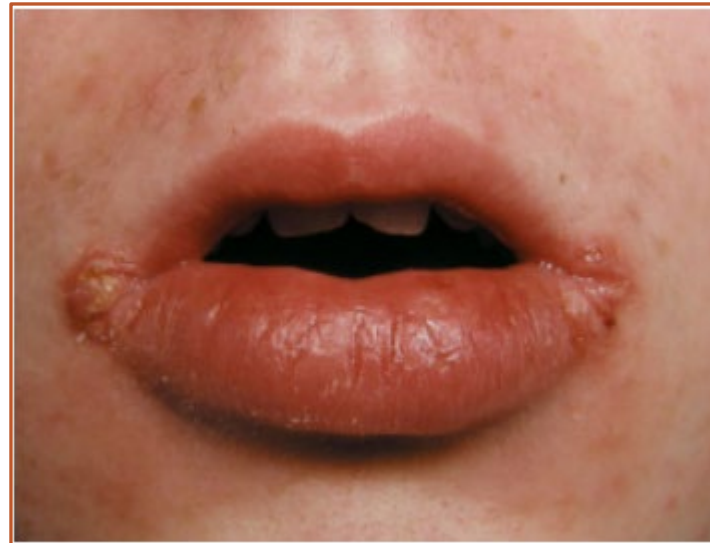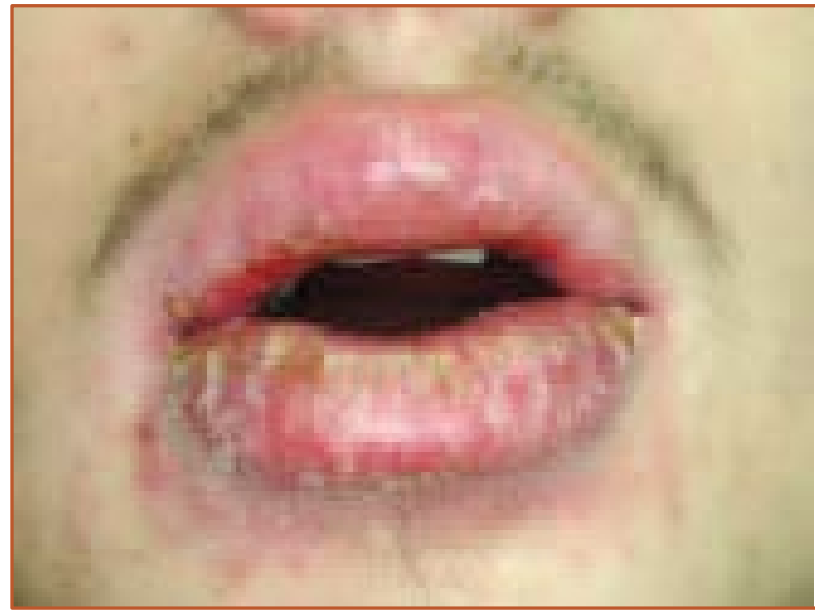Λοιμώξεις μαλακών μορίων

- Ιστορικό προηγούμενου τραυματισμού του δέρματος
- Ερύθημα, άλγος
- **Απουσία** κνησμού
- **Συστηματικά συμπτώματα** (εμπύρετο, ρίγος)
- **Μη** ανταπόκριση σε αντιισταμινικά ή κορτικοστεροειδή



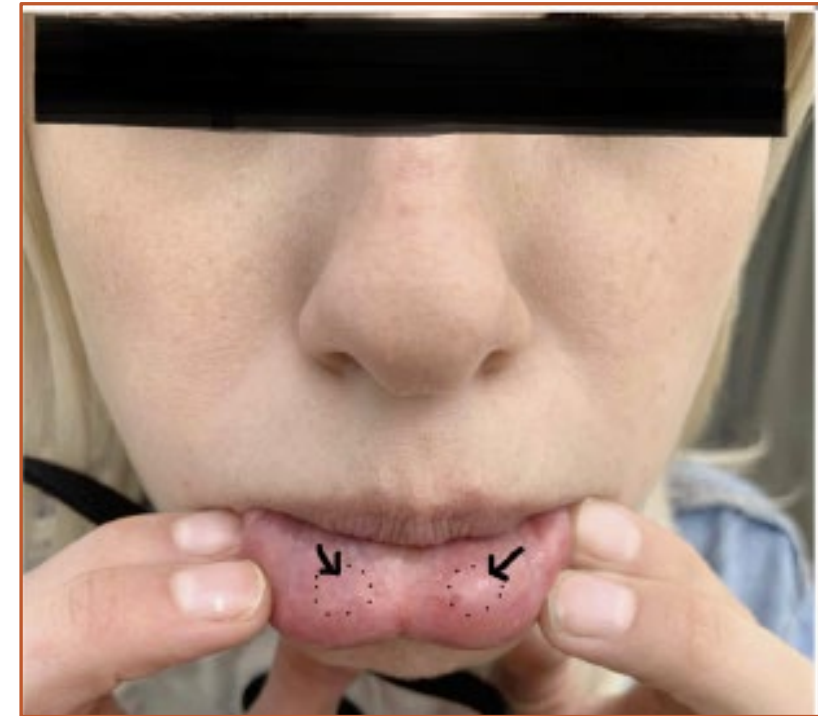
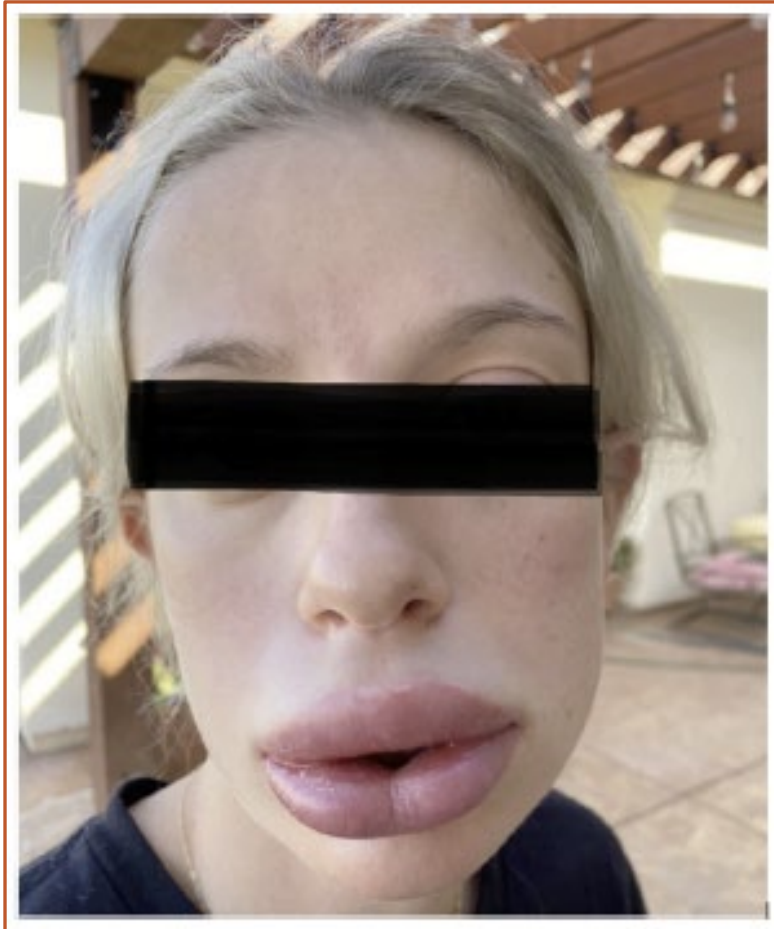Στοματοπροσωπική κοκκιωμάτωση

- Σπάνια πάθηση – διάγνωση εξ αποκλεισμού
- Οίδημα στοματικής και γναθοπροσωπικής περιοχής
- Επίμονο οίδημα των χειλέων
- Σύνδρομο Melkersson-Rosenthal
- Ελκώσεις – διαβρώσεις του στοματικού βλεννογόνου, διόγκωση ούλων, εικόνα πλακόστρωτου
- Βιοψία



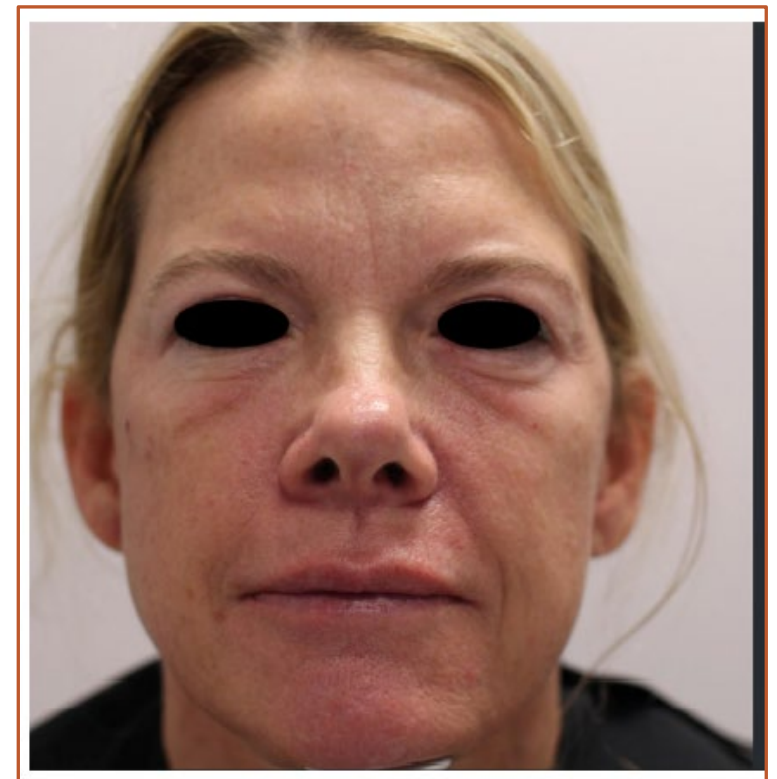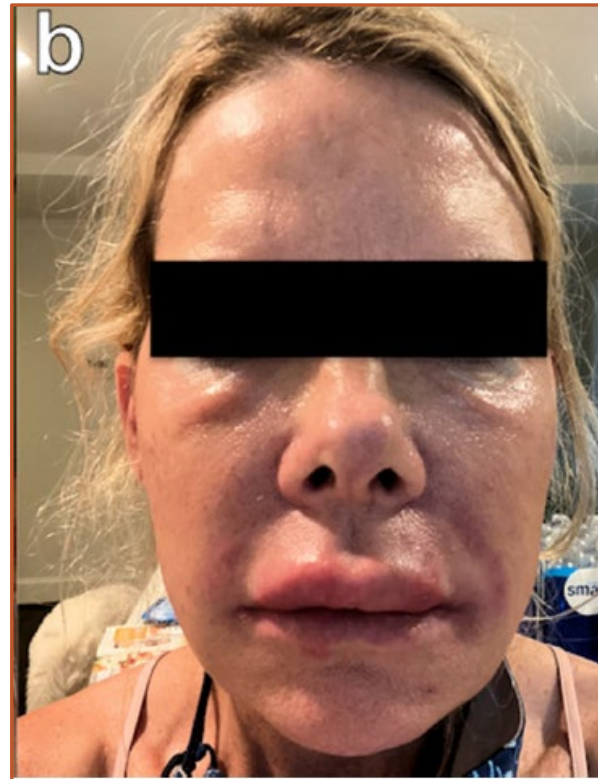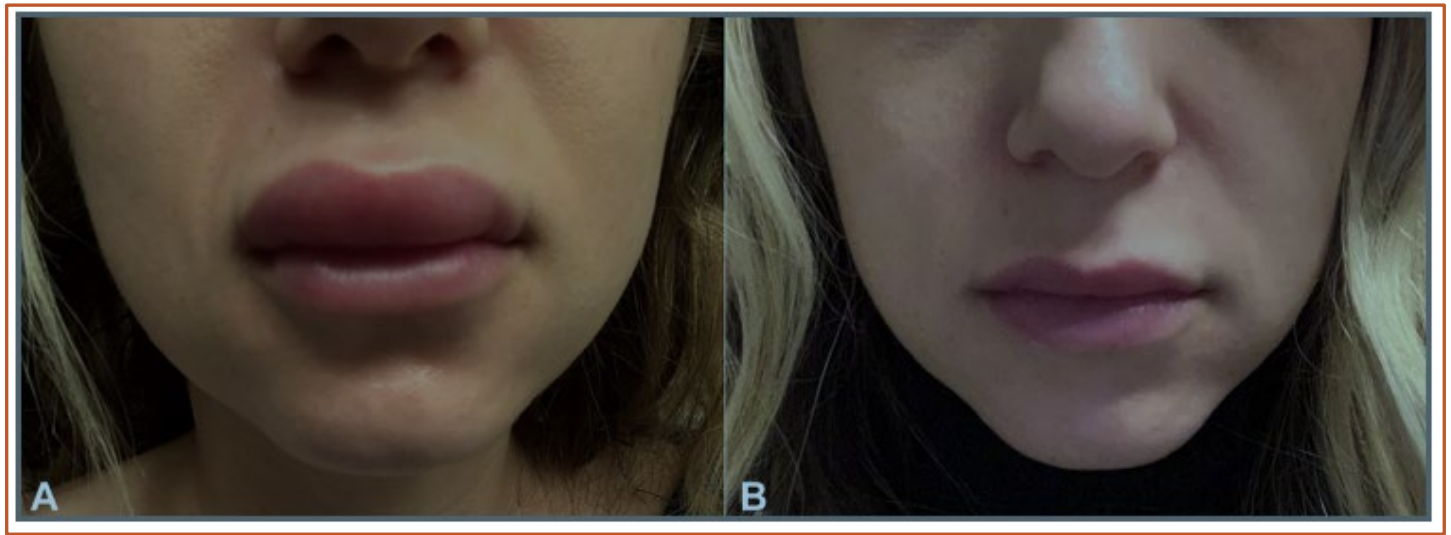Επιβραδυνόμενες φλεγμονώδεις αντιδράσεις στα σημεία έγχυσης υαλουρονικού οξέος

- Επίμονο οίδημα στο σημείο της έγχυσης
- Εμφάνιση έως και μήνες μετά από την έγχυση
- Με ή χωρίς φλεγμονώδη οζίδια
- Κοκκιωματώδης αντίδραση



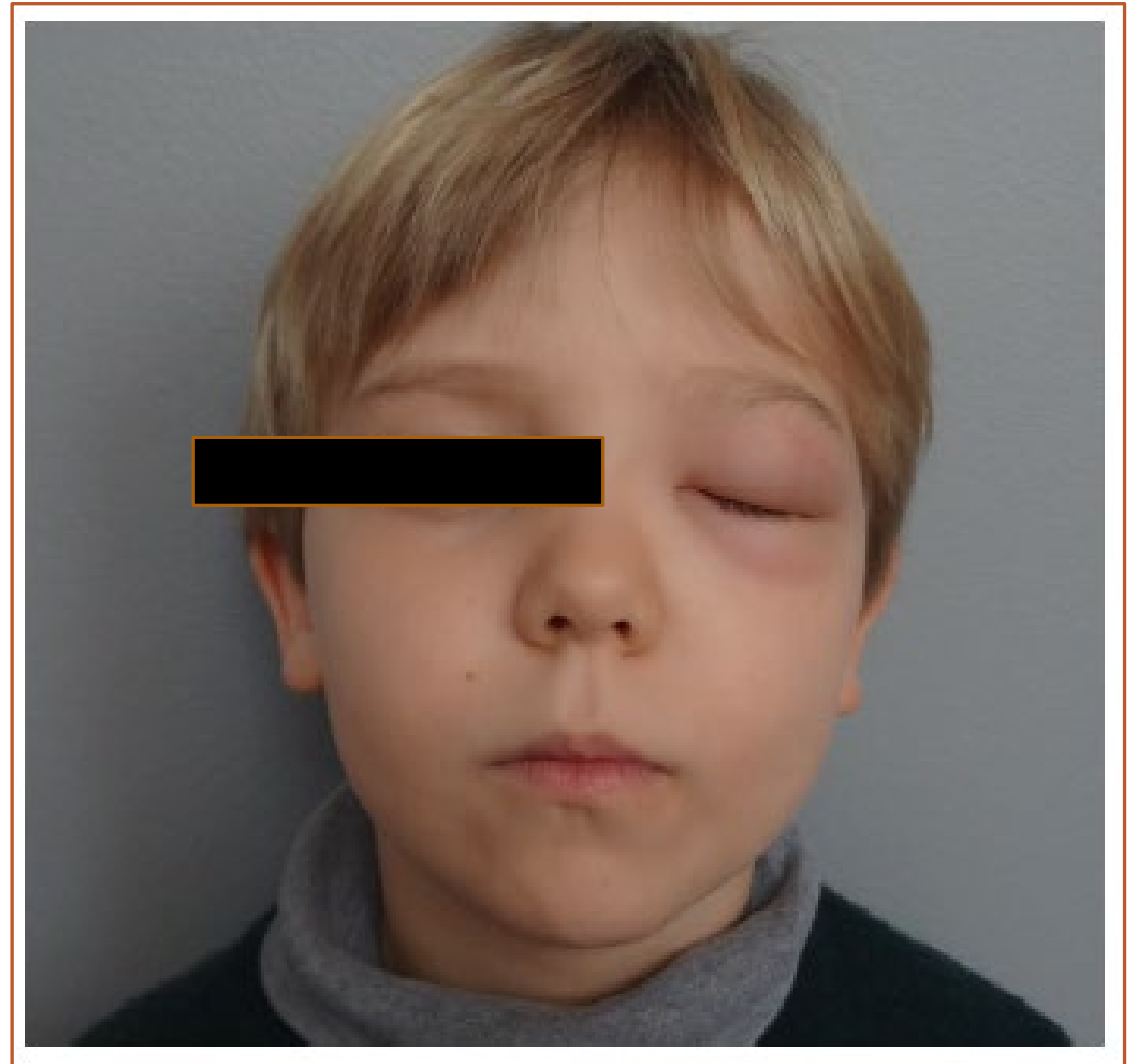Επιβραδυνόμενες φλεγμονώδεις αντιδράσεις στα σημεία έγχυσης υαλουρονικού οξέος

- Μετά από λοίμωξη ή εμβολιασμό
- Ανθεκτικό στα αντιισταμινικά
- Κορτικοστεροειδή per os ή έγχυση μέσα στη βλάβη



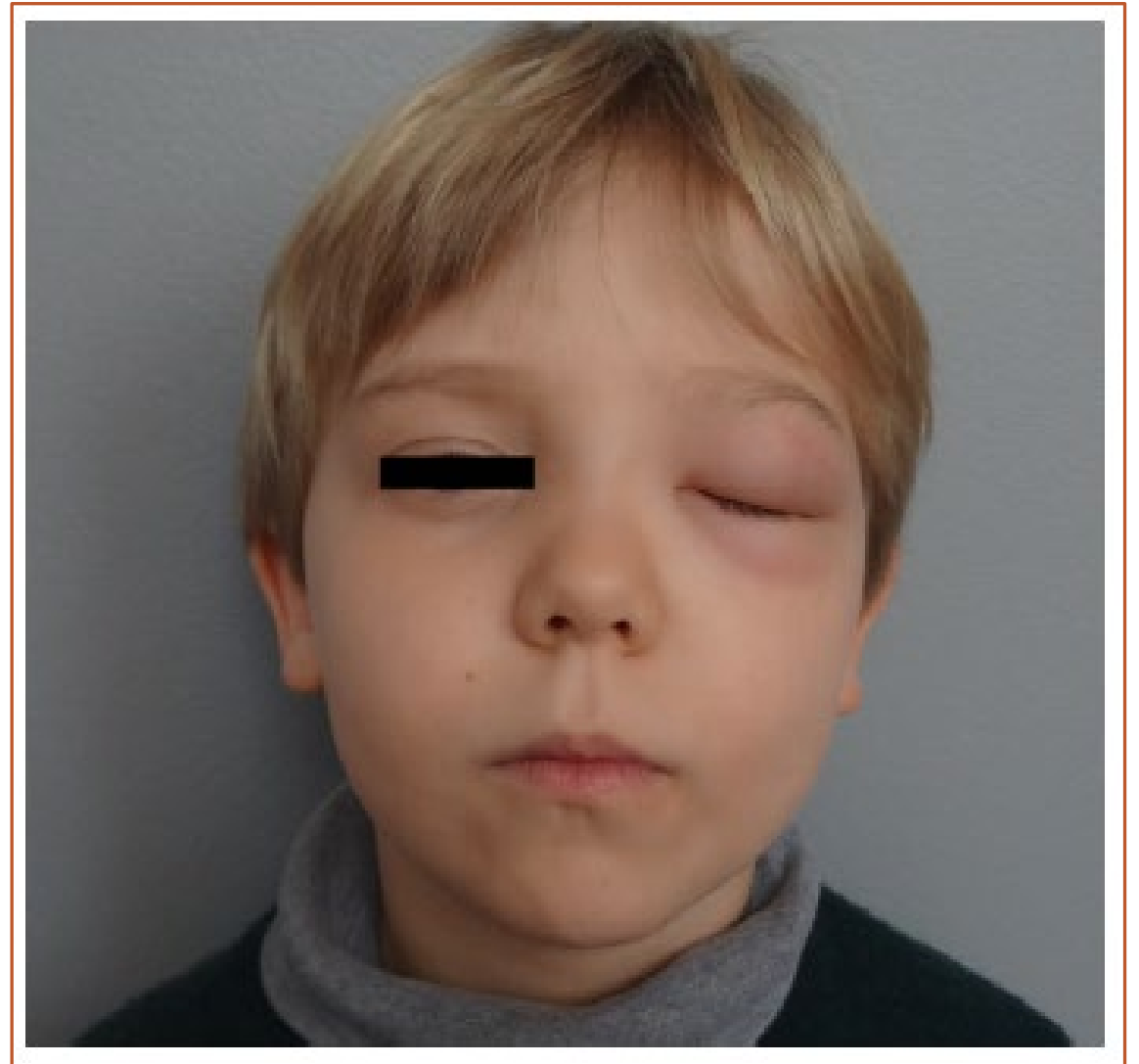Gleich's syndrome

- Σπάνιο σύνδρομο
- Άγνωστης αιτιολογίας
- Επεισόδια οιδήματος με **υπερηωσινοφιλία** συνήθως με μεσοδιάστημα **μηνός**
- Εμπύρετο, **πρόσληψη βάρους**
- **Κυκλικές** διακυμάνσεις στις τιμές των ηωσινοφίλων, ουδετεροφίλων και λεμφοκυττάρων



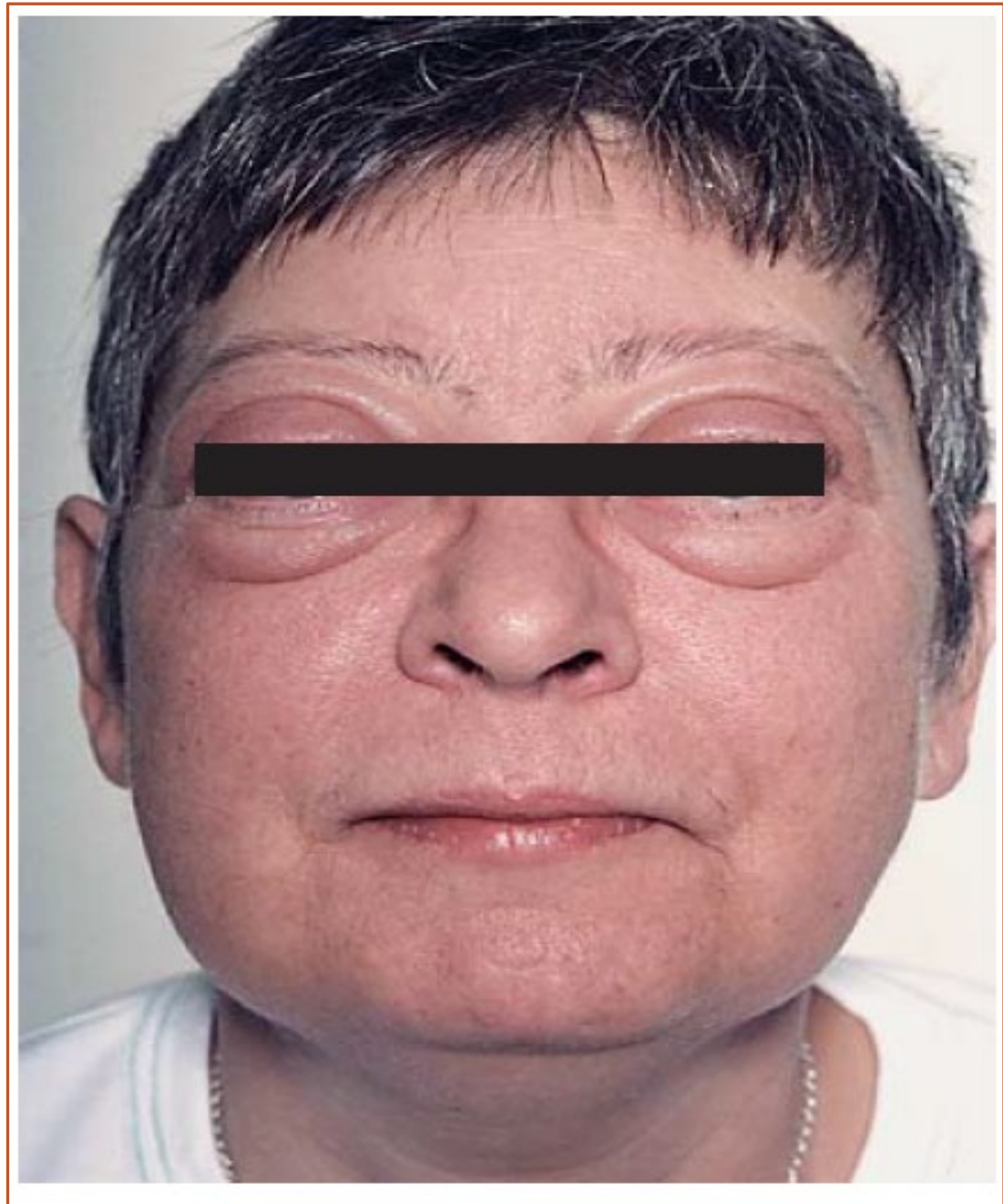Gleich's syndrome

- Αυξημένη IgM
- Φυσιολογικά επίπεδα αναστολέα C1 εστεράσης
- Υποχωρούν **αυτόματα** χωρίς θεραπεία
- Θεραπεία με **κορτικοστεροειδή** μειώνουν σε κάποιες περιπτώσεις τη σοβαρότητα των επεισοδίων



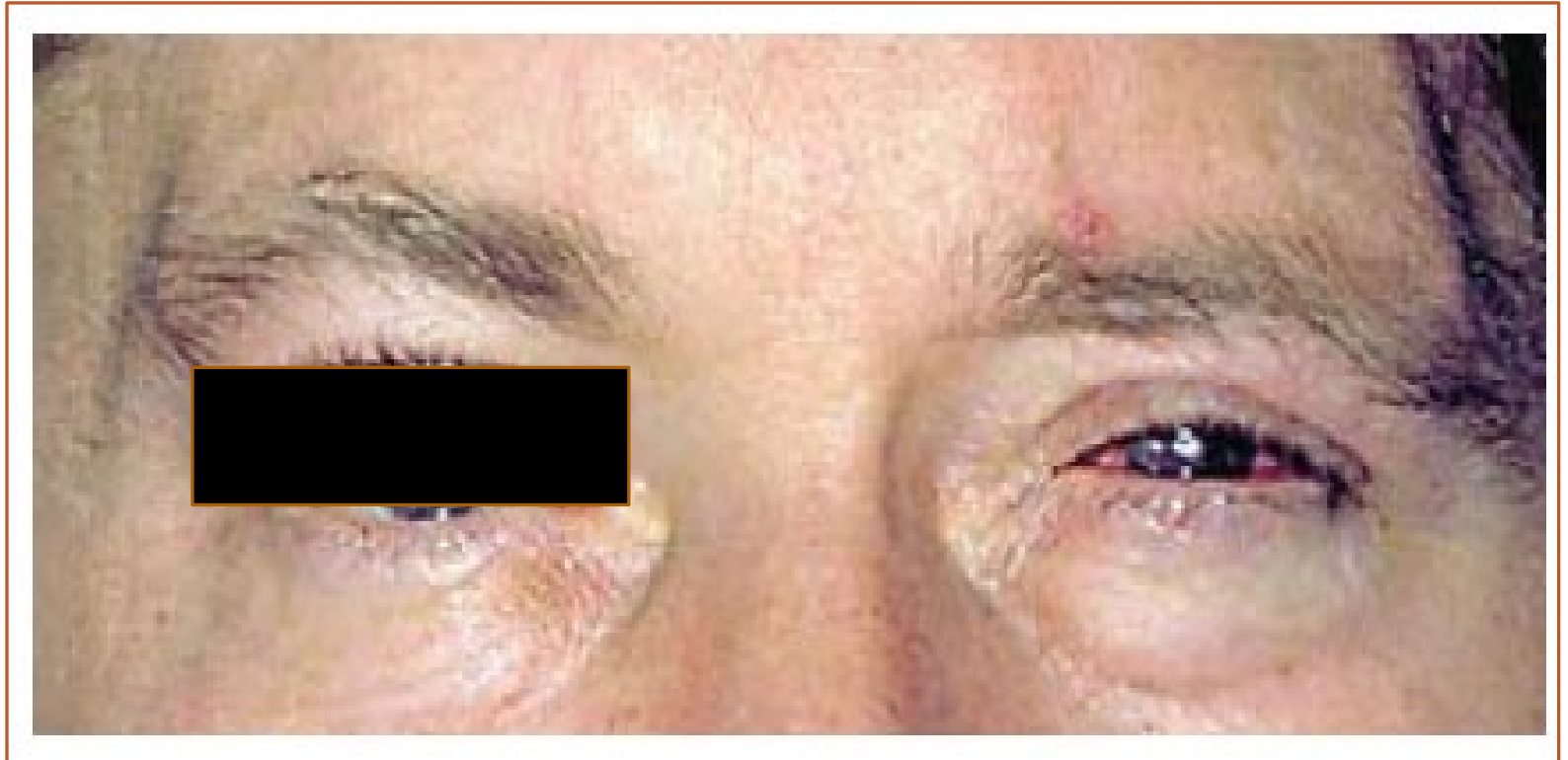
Σύνδρομο τριχοειδικής διαφυγής (Clarkson's disease)

- Σύνδρομο **απειλητικό** για τη ζωή
- Οξέα επεισόδια οιδήματος
- **Υπόταση, αιμοσυμπύκνωση, υπολευκωματαιμία**
- Διαφυγή πλάσματος διαμέσου των τριχοειδών αγγείων



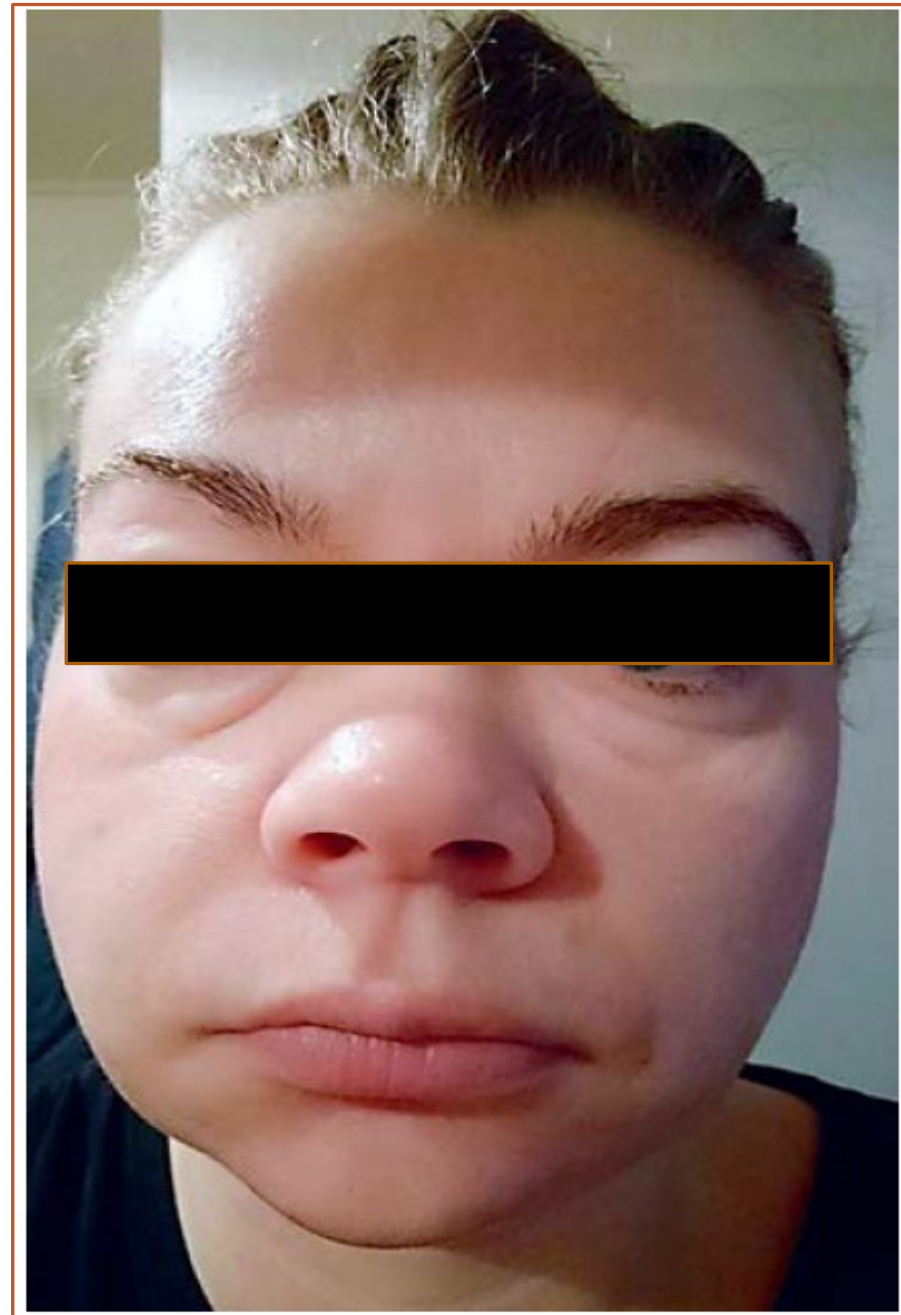Αθροιστική κεφαλαλγία

- Έντονο άλγος που εντοπίζεται **ετερόπλευρα** στην κεφαλή ή στο πρόσωπο
- Οίδημα περιοφθαλμικά
- Συμπτώματα από το **αυτόνομο νευρικό σύστημα** (βλεφαρόπτωση, μύση, δακρύρροια, ρινίτιδα, ένεση επιπεφυκότα)



Ιδιοπαθές οίδημα

- **Αυτοπεριοριζόμενη κατάσταση**
- **Επίμονη κατακράτηση ύδατος**
- Προεμμηνορυσιακή περίοδος
- **Εντόπιση:**
 - άκρα και κοιλιακή χώρα (όρθια θέση)
 - Περιοφθαλμικά (μετά την πρωινή έγερση)
- **Αύξηση βάρους**
- **Οίδημα που αφήνει εντύπωμα**




31^ο Έτος

Ημέρες Παθολογίας 2023

"Διλήμματα στην Κλινική Παθολογία"

Ξενοδοχείο
Crowne Plaza
Αθήνα



30 Μαρτίου έως
01 Απριλίου
2023

Ευχαριστώ για την προσοχή σας